Aus der Psychiatrischen- und Nerven-Klinik Freiburg i. B.
(Stellvertretender Direktor: Professor Dr. Küppers)

Neurologie der Verletzungen der obersten Halswirbelsäule

Inaugural-Dissertation
zur Erlangung der Doktorwürde
der Hohen Medizinischen Fakultät
der Albert-Ludwigs-Universität
zu Freiburg i. B.

vorgelegt von

Elisabeth Gräfin Brühl
aus Freiburg i. B.

Referent: Privatdozent Dr. R. Wartenberg

Gedruckt
im Tageblatt-Haus Coburg
1935

R. UNIV.
BIBLIOTHEEK
LEIDEN

MEINER MUTTER
UND DEM ANDENKEN
MEINES VATERS

Digitized by the Internet Archive
in 2026

https://archive.org/details/IA41545318_0053

Die Verletzungen der obersten Halswirbelsäule sind nicht so selten, als früher angenommen wurde. Eine relativ große Anzahl solcher Verletzungen ist beschrieben und schon öfters vom chirurgischen Standpunkt Pathogenese und Klinik eingehend besprochen worden. Die früher verbreitete Ansicht, diese Verletzungen seien unbedingt tödlich, ist heute widerlegt. Die Prognose ist allein abhängig von einer Beteiligung des Halsmarks und deren Ausmaß.

Von neurologischer Seite wurden diese Verletzungen noch nie zusammenfassend besprochen, obwohl sie gerade in neurologischer Hinsicht von großem Interesse sind.

Ausgangspunkt dieser Darlegungen bildet ein in mehrfacher Hinsicht bemerkenswerter Fall von Luxation und Fraktur im Gebiete der obersten Halswirbelsäule.

A. B. 42jähriger Gast- und Landwirt, war am 18. 6. 1932 damit beschäftigt, einen geladenen Heuwagen fest zu binden. Der Wagen war vorne gebunden, und B. saß im hinteren Teil des Wagens auf dem Baum und machte das Seil am Baume fest. Danach zog der unten stehende Knecht die Winde an. Dabei zerbrach der Baum und schleuderte B. kopfüber vom Wagen herunter zu Boden. Er stürzte direkt auf den Kopf. Er erinnert sich an das Gefühl der Unfähigkeit aufzustehen und zu sprechen. Er kann sich nicht erinnern, was dann geschah und wie er nach Hause gekommen ist. Seine Frau erzählt, daß ihn ein Auto in bewußtlosem Zustand nach Hause gebracht habe. Der hinzugezogene Arzt stellte die Diagnose Gehirnerschütterung und Halswirbelquetschung; er erhob folgenden Befund: „Bluterguß an Kopf und Hals, Bewußtseinsstörung, Sprachstörung; allgemeine Schwäche, besonders in Kopf und Hals. Schiefhaltung des Kopfes. Schwäche der Arme. Verminderte rohe Kraft."

B.'s Erinnerung an die nächsten zwei Tage ist lückenhaft. Er erinnert sich, starke Schmerzen in der ganzen Wirbelsäule, besonders der Halswirbelsäule, gehabt zu haben. Ferner habe er unter Kopfschmerzen, Brechreiz und Erbrechen, Schwindelgefühl und sehr starken Schmerzen beim Schlucken gelitten. Das rechte Bein und der rechte Arm seien unbeweglich, und er sei gefühllos an der ganzen rechten Körperseite gewesen. Er habe Schmerzen im rechten Arm, Ameisenlaufen und Brennen im rechten Bein, im rechten Arm und in etwas vermindertem Maße im linken Arm empfunden, ebenso im Gesicht, besonders in der rechten Gesichtshälfte. Ferner habe er Funkensehen und Ohrenklingen gehabt. B. und seine Frau geben an, der Kopf sei in den ersten Tagen „völlig haltlos" gewesen; beim Aufrichten habe er ihn mit den Händen stützen müssen. Einmal fiel er bei einem Versuch, sich umzudrehen, aus dem Bett. Dabei habe er einen starken Schmerz im Nacken empfunden, sodaß er laut aufgeschrien habe. Zugleich sei ein deutliches Knacken im Halse vernehmbar gewesen. Von da ab sei der Kopf unbeweglich schief gestanden, und alle Bewegungsversuche seien erfolglos und sehr schmerzhaft gewesen. B. meint, etwa am 2. oder 3. Tage nach dem Unfall zum 1. Male wieder gesprochen zu haben; nach fünf Tagen habe er wieder gut sprechen können.

Die Kraft im rechten Arm und Bein habe allmählich zugenommen, sodaß er nach sechs Wochen Bettruhe aufstehen und einigermaßen gehen konnte. Das Gehen besserte sich mit der Zeit immer mehr.

B. wurde dann in einen nahen Badeort geschickt, wo er sich etwa vier Wochen lang einer Bäder- und Massage-Kur unterzog. Er erzählt, er habe dort sehr energisch Uebungen betrieben, um die frühere Beweglichkeit seines Kopfes wieder zu erlangen; so habe er sich mit dem Kopf aufgehängt, indem er nur noch mit den Fuß-Spitzen den Boden berührte. Er kehrte ohne wesentliche Besserung seines Zustandes nach Hause zurück.

Auf Ersuchen seiner Berufsgenossenschaft kam B. etwa ein halbes Jahr nach dem Unfall zur Begutachtung in die Freiburger chirurgische Universitäts-Klinik.

Die Röntgen-Aufnahmen (Dr. von Pannewitz) des Schädels ergaben keinen pathologischen Befund.

Die Aufnahme der oberen Halswirbelsäule von vorne durch den geöffneten Mund ergab folgenden Befund:

„Der Gelenkspalt zwischen Atlas und Epistropheus erscheint asymetrisch. Rechts ist er wesentlich breiter als links. Die rechte untere Gelenkkante des Atlas steht genau über der rechten oberen Gelenkkante des Epistropheus. Dagegen überragt die linke untere Gelenkkante des Atlas die rechte obere des Epistropheus um 3 mm nach außen, resp. links. Ferner sieht man an der Basis des Epistropheus sowohl rechts wie links eine Unterbrechung der Kontur. Diese beiden Konturunterbrechungen sind durch eine etwa 1 mm breite Aufhellungslinie, die in einem leichten, nach oben offenen Bogen verläuft, mit einander verbunden."

„Im seitlichen Bild der Halswirbelsäule scheint der Atlas im Vergleich zum Epistropheus auffallend stark geneigt. Ferner sieht man an der vorderen Kontur des Atlas und zwar an der Basis des Dens eine Konturunterbrechung, von der wiederum eine Aufhellungslinie horizontal nach hinten zieht. Man hat den Eindruck, als wenn der Dens des Epistropheus etwas nach hinten abgewinkelt ist."

Röntgendiagnose: Fraktur des Dens epistrophei mit Subluxation des Atlas nach links.

Es wurde dem Patienten geraten, sich eine Stützkrawatte für Hals und Kopf zur vollständigen Ruhigstellung anfertigen zu lassen. Er lehnte diesen Vorschlag jedoch ab.

Bei der neurologischen Untersuchung ist kein wesentlicher, objektiver pathologischer Befund erhoben worden. Nur vorne am Halse konnte in einem umschriebenen, etwa Hühnerei großen Gebiet eine fast vollständige Empfindungslosigkeit der Haut für alle Reize festgestellt werden (Fig. 1). Die Pulsfrequenz war sehr wechselnd und schwankte zwischen 70 und 102.

Ungefähr elf Monate nach der Verletzung wurde eine Kontrollaufnahme gemacht. Der Bericht lautet:

„Die Röntgen-Aufnahme zeigt im seitlichen Bild den Bruchspalt nicht mehr sichtbar. Im Bild von vorne durch den geöffneten Mund erscheint die Stellung des Atlas unverändert. Die Verschiebung nach links ist in gleicher Weise vorhanden; die seinerzeit bogig verlaufende Bruchlinie an der Basis des Epistropheus ist als solche nicht mehr zu erkennen. Dagegen sieht man an der früheren Ausmündung dieser Bruchlinie die Kontur des Epistropheus etwas vorgebuckelt."

Fig. 1

Eine weitere Kontrollaufnahme etwa zwei Monate später zeigte im wesentlichen genau das gleiche Bild. Der Bruchspalt war nicht mehr zu erkennen.

Röntgendiagnose: Knöchern verheilte Fraktur des Dens epistrophei mit Subluxation des Atlas.

(Die merkwürdige Erscheinung, daß das rechte Atlanto-Epistrophealgelenk keinerlei Verschiebung erfahren hat, obwohl die linke Gelenkfläche des Atlas deutlich nach außen verschoben ist, kann nicht geklärt werden. Eine Fraktur des vorderen Atlasbogens ist auf keinem der gut gelungenen Röntgen-Aufnahmen nachweisbar.)

Ich sah und untersuchte den Mann zum 1. Mal am 20. 7. 1933, ca. 13 Monate nach dem Unfall.

Familienanamnese: ohne Besonderheiten.

Eigene Anamnese: Immer gesund gewesen. War von Kriegsbeginn bis Juni 1918 im Feld.

Am 18. 6. 1932 habe er den oben beschriebenen Unfall erlitten. Seitdem sei sein Hals unbeweglich wegen heftiger Schmerzen bei Bewegungsversuchen. Er leide seitdem sehr viel unter Ameisenlaufen, Brennen und Kribbeln im rechten Bein, im rechten Arm und der rechten, manchmal auch der linken Gesichtshälfte; ferner unter Kopfschmerzen, Brechreiz, Schwindel, Herzklopfen, Funkensehen, Ohrenklingen. Seit dem Unfall könne er auf unebenem Boden nicht gut gehen; wenn er in eine Vertiefung trete, empfinde er starke Erschütterung, und es werde ihm schwarz vor den Augen. Auch habe er jetzt im Gegensatz zu früher häufig Durchfall. Der Geschlechtstrieb habe sehr abgenommen.

B. erzählte ferner, er habe am 20. 3. 33 (etwa neun Monate nach dem Unfall) einen „Schlaganfall" gehabt. Er habe sich an diesem Tage schon morgens elend gefühlt; aber schon Wochen vorher habe er vermehrt unter Kopfschmerzen, Schwindel und Brechreiz zu leiden gehabt. Er verabschiedete an diesem Tage mittags einen Gast aus seiner Wirtschaft. Dieser machte ihn darauf aufmerksam, daß er schlecht aussehe und sich verfärbe. Als B. ins Haus zurückkehrte, fühlte er Brechreiz. Er wollte in die Küche gehen, fiel aber unter der Küchentüre zu Boden, ehe ihn die herbei eilende Frau halten konnte.

B. kann sich an die nächsten zwei Tage nicht mehr erinnern. Seine Frau erzählt, er habe sehr häufig erbrochen. Der behandelnde Arzt berichtete, B. sei mehrere Tage völlig bewußtlos gewesen; das Bewußtsein sei „nicht sofort auf einmal, sondern stückweise" wieder gekommen. Das Sprechen habe noch einige Zeit erhebliche Mühe gemacht. Die rechte Seite, Arm und Bein, schienen anfangs völlig gelähmt. Nach 5—6 Tagen stand B. wieder auf. Am 28. 4. sei ein leichter Rückfall erfolgt, aber mit nur kurzer Bewußtlosigkeit „ohne sonstige Erscheinungen".

Pat. erzählt, er habe nach diesem „Schlaganfall" viel schlechter gehen können als vorher, da das rechte Bein viel kraftloser gewesen sei. Auch das Brennen und Ameisenlaufen quälten ihn sehr, besonders an heißen Sommertagen; er mußte manchmal stehen bleiben und das Bein hoch heben oder nach längerem Sitzen aufstehen und umhergehen; auch nachts stehe er ab und zu deswegen auf. Dabei sei auch manchmal die Zunge „holzig" geworden. Die rechte Körperhälfte sei so gefühllos, daß er sich verletzen könne, ohne Schmerz zu empfinden. Auch habe er nun oft zur selben Zeit, wenn er starkes Brennen und Ameisenlaufen empfinde, plötzlichen, heftigen Harndrang, sodaß er das Wasser kaum einige Augenblicke mehr halten könne. Manchmal gehe es auch ab, ohne daß er es merke. Außerdem klagte er noch über andere Beschwerden, die er schon früher vorgebracht hatte, nämlich:

Unbeweglichkeit des Kopfes, Kopfschmerzen, Brechreiz und Erbrechen, besonders morgens und bei Beginn jeder Mahlzeit, unabhängig von der Art der Speisen; Schwindel, häufig auftretend, besonders bei starken Kopfschmerzen und bei großer Hitze, bei Erschütterungen (Wagenfahrt etc.); Ohrensausen und -Klingen, besonders stark bei Husten und Niesen; Flimmern vor den Augen, Funkensehen, auch zunehmend bei Husten und Niesen; Durchfall, d. h. häufigen, dünnen Stuhlgang ohne Schmerzen; der Stuhldrang komme sehr plötzlich und heftig, sodaß er den Stuhl kaum halten könne. Ferner klagte er über die oben beschriebenen Blasenstörungen und Abnahme der Geschlechtsfunktion. — — —

B. wurde ca. elf Monate nach der Verletzung durch den zuständigen Bezirksarzt untersucht. Dessen Befund stimmt mit dem von mir erhobenen hier nachfolgenden Befund überein, weshalb ich es unterlasse, ihn aufzuführen. Nur in einem Punkt differiert das Ergebnis unserer Untersuchungen: er konstatierte nämlich, daß die Zunge beim Herausstrecken im vorderen Teil leicht nach rechts abwich. Ich konnte das nicht feststellen.

Befund: Kleiner kräftiger Mann in gutem Ernährungszustand.

Der Kopf wird steif nach links gedreht und ganz leicht nach links gesenkt gehalten. Aktive Kopfbewegungen werden nicht ausgeführt. Auf die Aufforderung, den Kopf zu drehen, dreht der Patient den ganzen Oberkörper. Passiv ist die Beugung nach hinten minimal, nach vorne etwas besser möglich. Drehung nach rechts und links sind fast ganz unmöglich, nach rechts etwas besser als nach links. Geringe Druckschmerzhaftigkeit bei Palpation der Gegend des zweiten Halswir-

bels. Kein abnormer Tastbefund. Auch die Palpation des Rachens durch den geöffneten Mund ergibt nichts Besonderes.

Bei Betrachtung des Rückens fällt auf, daß das rechte Schulterblatt der Wirbelsäule nicht parallel steht, sondern mit seinem unteren Winkel nach außen abweicht.

Skoliose der Lendenwirbelsäule (Kriegsverletzung). Die übrige Wirbelsäule zeigt keine Abnormitäten und ist nicht druckschmerzhaft.

Lunge: überall voller Klopfschall. Grenzen gut verschieblich. Vesiculäratmen ohne Nebengeräusche.

Herz: Dämpfung nicht verbreitert. Ueber allen Ostien ist ein dumpfer 1. Ton zu hören, besonders deutlich an der Spitze. Sonst o. B.

Puls: gut gefüllt, gleichmäßig, regelmäßig. Frequenz: 76. Blutdruck: 150/80.

Blutbild: 90 % Hämoglobin. 4,1 Mill. Erythrozyten. 4600 Leukozyten; davon 67 % Segmentkernige, 1 % Basophile, 6 % Stabkernige, 1 % Eosinophile, 24 % Lymphozyten, 1 % Monozyten.

Temperatur: in der rechten Axilla 36,9, in der linken Axilla 37,1.

Abdomen: weich. Leber und Milz nicht palpabel.

Urinuntersuchung: Spuren von Zucker; Eiweiß —, Aceton —, Acetonessigsäure —. Sediment: o. B.

Extremitäten: Der rechte Arm fühlt sich kälter an als der linke. Er wird in hängender Haltung getragen, oder aber, im Ellbogengelenk gebeugt, mit der linken Hand unterstützt. Der linke Arm ist in allen Gelenken frei beweglich. Der rechte Arm wird aktiv nicht über die Horizontale gehoben. Die Bewegungen sind in allen Gelenken passiv ausführbar, werden aber aktiv kraftlos ausgeführt. Leichte Hypotonie im rechten Ellbogengelenk. Händedruck rechts schwächer als links. Keine Atrophie der Muskulatur.

Der Gang ist nicht ataktisch. Beim Gehen schleppt das rechte Bein etwas nach. Bei jedem Schritt übt der Patient mit der Hand einen Druck auf den Oberschenkel aus, um eine Streckung im Kniegelenk zu bewirken. Beim Hinlegen wird das Bein mit Hilfe der Hand auf das Lager gebracht. Das rechte Bein fühlt sich kälter an als das linke. Das linke Bein ist frei beweglich. Diffuse Schwäche des rechten Beines; es ist in allen Gelenken gut beweglich, wird aktiv jedoch nur mit Mühe bis zu etwa 45 Grad von der Unterlage erhoben. Keine Atrophie der Muskulatur.

Nervensystem: Conjunctivalreflexe beiderseits vorhanden.

Pupillen gleich weit und rund, reagieren prompt auf Licht und Convergenz. Augenbewegungen frei.

Würgreflex sehr lebhaft. Die Uvula wird gleichmäßig gehoben.

Am rechten Arm sind der Triceps-Sehnen- und der Radius-Periost-Reflex gegenüber links erheblich abgeschwächt.

Auch der rechte Patellarsehnenreflex ist schwächer als der linke. Die Achilles-Sehnenreflexe fehlen beiderseits.

Normale Fuß-Sohlenreflexe.

Geringe Herabsetzung der rechten Bauchdeckenreflexe und des rechten Cremasterreflexes.

Keinerlei pathologische Reflexe.

Kein Spontan-Nystagmus. Beim Rombergschen Versuch Fallen nach rechts.

Sensibilität: Berührung wird an beiden Körperhälften empfunden, rechts vielleicht etwas weniger gut als links.

Tiefensensibiliät normal, rechts wie links.

Schmerz und Temperatur-Empfindung links normal, gleichmäßig.

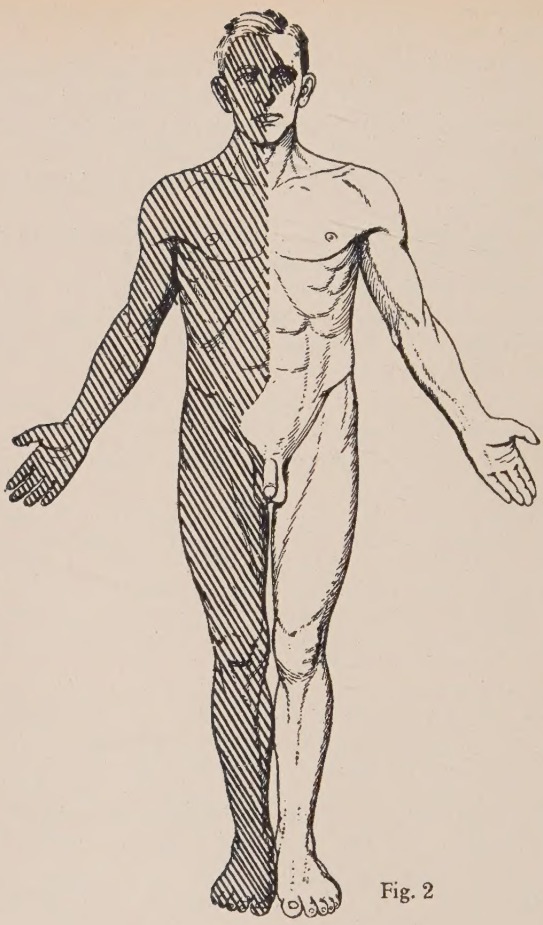

Fig. 2

An der ganzen rechten Körperseite, einschließlich des Gesichtes und der Kopfhaut sowie einem kleinen Teil der linken Gesichtshälfte wird „spitz" als „stumpf" angegeben und kann warm und kalt nicht unterschieden werden. Diese Sensibilitätsstörung reicht an Vorder- und Rückseite des Rumpfes genau bis zur Mittellinie mit Ausnahme eines kleinen Teiles der rechten unteren Bauchhälfte, wo die Störung nicht ganz bis zur Mittellinie reicht. (Fig. 2, 3, u. 4). Die gleiche Unempfindlichkeit für Schmerz und Temperatur ist auch an der Schleimhaut der rechten Mundhöhle und an der rechten Zungenhälfte zu konstatieren.

Sonst sind keine Störungen von Seiten der Hirnnerven nachweisbar. Fachärztliche Untersuchung in der Hals-, Nasen- und Ohrenklinik ergab keinen pathologischen Befund.

Bei einer Nachuntersuchung am 22. 11. 1933, etwa vier Monate später, erzählte der Patient, daß ihm eine dreiwöchentliche Kur in der Schweiz, die er auf eigene Kosten unternahm und während der

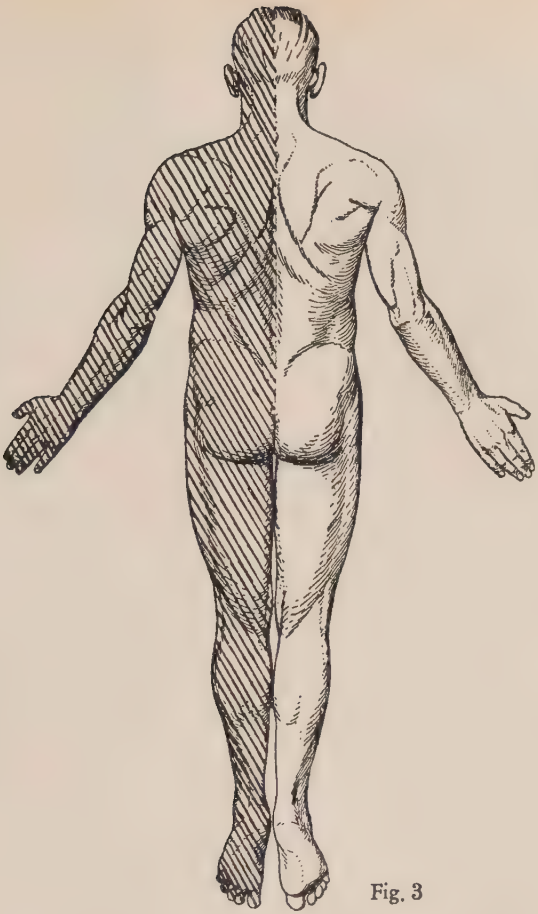

Fig. 3

er sehr viel elektrisiert wurde, Besserung gebracht habe. Besonders die Kraft im rechten Bein, aber auch die des rechten Armes habe sich gebessert. Seine Hauptbeschwerden nannte er immer noch das Brennen, Kribbeln und Ameisenlaufen in der rechten Körperhälfte; die Gefühllosigkeit sei jedoch im allgemeinen nicht mehr so störend.

Aus dem Befund ist hervorzuheben:

Der rechte Arm wird nicht mehr mit der linken Hand unterstützt. Die Motilität desselben ergibt keinen wesentlichen Unterschied gegenüber der letzten Untersuchung.

Das rechte Bein wird nur noch in geringem Maße beim Gehen nachgezogen, und es wird nicht mehr mit der Hand nachgeholfen. Beim Hinlegen bringt der Mann das rechte Bein ohne Hilfe der Hand auf das Bett. Das Bein wird jedoch aktiv nicht höher als bis zu 45 Grad von der Unterlage erhoben. Die grobe

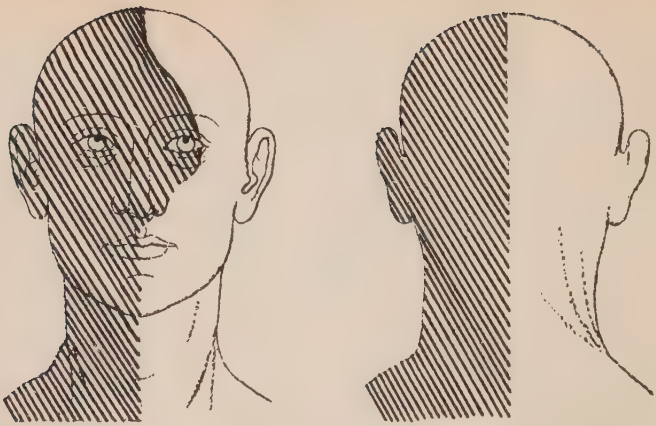

Fig. 4

Kraft des rechten Beines scheint etwas gebessert, doch besteht immer noch deutliche Herabsetzung gegenüber links.

Bei der Sensibilitätsprüfung zeigt sich, daß die Störung der Schmerz- und Temperaturempfindung dieses Mal auch am Bauche als genau mit der Mittellinie abschneidend angegeben wird. „Spitz" wird dieses Mal nicht mit der gleichen Konstanz als „stumpf" angegeben; manchmal wird es bezeichnet; immer aber dauert es ziemlich lange, bis der Mann seine Angabe macht, während bei der Prüfung der linken Seite die Angabe stets prompt und richtig erfolgt. Konstant falsche Angaben werden auch dieses Mal an der distalen Hälfte des rechten Unterarmes und an der Hand gemacht.

Kalt und warm kann an der rechten Körperseite ebenso wenig wie früher unterschieden werden.

Auch dieses Mal ist nirgends Atrophie festzustellen.

Urin frei von Zucker.

Bei der sonstigen Untersuchung ergaben sich keine Differenzen gegenüber der letzten Untersuchung.

Es war leider nicht möglich, den Patienten zu einem klinischen Aufenthalt zwecks Beobachtung und eingehender Untersuchung Lumbalpunktion, Kontrolle von Puls und Temperatur etc.) zu bewegen. Da er auf dem Lande ziemlich weit ab seinen Wohnsitz hat, kam er nur ungern und war immer sehr eilig, sodaß eine elektrische Muskelprüfung erst am 11. 1. 34 vorgenommen werden konnte.

Es zeigte sich nirgends Entartungsreaktion der Muskulatur. Es fiel jedoch bei Reizung mit galvanischem Strom auf, daß die Muskelzuckungen der rechten Seite, insbesondere des M. trapezius, bei gleich starker Reizung wie links anfänglich etwas träger waren, mit der Zeit aber lebhafter und ebenso kräftig wurden wie links.

In der folgenden Uebersicht soll besonders die Neurologie der Verletzungen der obersten Halswirbelsäule berücksichtigt werden.

Ich fand in der gesamten, mir zugänglichen Literatur 143 Fälle von Luxationen im Atlanto-occipital und Atlanto-epistropheal-Gelenk sowie Zahnfortsatz-Frakturen; außerdem 64 Fälle, die mit anderen Frakturen, vorwiegend des Atlas, kompliziert waren, sowie reine Atlas-Frakturen. Ich unterlasse die namentliche Aufzählung dieser letzteren 64 Fälle, obwohl sie in mancher Hinsicht interessant sind; sie ergeben jedoch keine wesentlichen, neuen Gesichtspunkte für die neurologische Betrachtung. Im allgemeinen sind reine Atlasbrüche wenig gefährlich für die Medulla, da die Fragmente die Tendenz haben, nach außen, weg vom Mark, zu dislozieren. In Fällen von Mark-Beteiligung sind Komplikationen — meist Dens-Brüche — dafür verantwortlich zu machen.

Ich nenne auch diejenigen Fälle der vorröntgenologischen Zeit, die gut beschrieben sind und deren Diagnose nach dem heutigen Stand der Kenntnisse bestätigt werden kann. Nicht mitangeführt wurden dagegen alle diejenigen Verletzungen, die nicht rein traumatischen Ursprungs, sondern auf Krankheits-Prozesse zurückzuführen sind.

Es handelt sich bei diesen 143 Fällen um:

3 Luxationen im Atlanto-occipital-Gelenk nach vorne,

von denen 2 sofort ad exitum kamen; es sind dies die Fälle von Hartmann und Kissinger. Der 3. Fall, den v. Chlumsky beschrieb, war eine Subluxation des Kopfes nach vorne, die nach einem Trauma habituell auftrat und selbst reponiert werden konnte, wobei Ohnmacht und Erbrechen auftraten; er wurde geheilt.

5 Luxationen im Atlanto-occipital-Gelenk nach hinten.

Der älteste, von Celsus beschriebene Fall endete mit schnellem Tod. Der Verletzte konnte nicht sprechen und nicht trinken; er hatte unwillkürlichen Sperma-Abgang. Der Verletzte Bouisson's starb sofort. Brill's Patient hatte Schwindel- und Benommenheitsgefühle, die sich beim Tragen einer Stützkrawatte besserten, bei Abnahme derselben wieder auftraten. Der Patient von Weidenhaupt zeigte keine neurologischen Symptome und blieb am Leben. Der interessante Fall von Moloney und Crawford sei hier kurz wiedergegeben:

Ein 28jähriger Mann hatte einen starken Schlag gegen das Kinn erhalten. Er wurde bewußtlos; es trat Schwäche der linken Körperseite und Taubheit des rechten Beines ein. Nach 3—4 Tagen verschwanden diese Symptome. Zehn Jahre später stürzte er in betrunkenem Zustand mit dem Nacken gegen den Rand einer Badewanne und war sofort bewußtlos. Nachher Schwäche der linken Seite und Taubheit sowie Paraesthesien in der rechten. Nach 4 oder 5 Tagen verschwanden diese Symptome, traten jedoch nach chiropraktischer Behandlung wieder auf. Nach 4 Monaten wurde Schwäche und Spasmus der linken Seite, geringe Atrophie links, Hyperreflexie und pathologische Reflexe links festgestellt; außerdem Fehlen der Temperaturempfindung rechts unterhalb des 12. Dorsalsegmentes und der Schmerzempfindung unterhalb des 1. Lumbalsegmentes, Hyperaesthesie zwischen dem rechten 4. Cervical- und 1. Lumbalsegment. Babinski war auch rechts positiv. Der linke Fuß schleifte beim Gehen nach; gelegentlich trat ein Schütteln auf. — Bei der Operation wurde Verdickung der Dura, Adhaesionen der Arachnoidea mit Dura und Mark und Eindellung des Markes entsprechend dem Druck des hinteren Atlasbogens gefunden. Nach der Operation trat zuerst eine Steigerung aller Symptome auf. Nach Immobilisierung des Kopfes und Halses gingen alle Symptome zurück. Die Besserung des Zustandes machte gute Fortschritte. Nach 5 Monaten Suicid.

Eine merkwürdige Zwischenstellung nimmt der Fall von Costes ein. Es wurde bei der Sektion eine Luxation des Occiput nach hinten (rechts vollkommen, links unvollkommen) und außerdem eine Luxation des Atlas nach vorne über den Epistropheus festgestellt. Der Knabe war 4 Monate nach der Verletzung an allen Extremitäten gelähmt, nachdem leichte Prodromalerscheinungen aufgetreten waren; es bestand Stuhlverhaltung, unwillkürlicher Urin-Abgang. 4½ Monate nach der Verletzung Exitus unter Dyspnoe. Bei der Sektion fand man narbenartige Verdickung der Dura an der Stelle der stärksten Kompression und beträchtliche Erweichung der Medullarsubstanz.

38 *Luxationen des Atlas nach vorne mit Zahnfortsatz-Fraktur.*

11 Fälle kamen ad exitum. Der Patient von Eve starb nach 2½ Stunden unter Benommenheit und Dyspnoe. Vorausgegangen war hoher Temperaturanstieg, Tetraplegie mit Sensibilitätsverlust, Priapismus. Bei der Sektion fand man Einklemmung des Markes zwischen den hinteren Atlasbogen und den scharfen, fakturierten Rand des Epistropheuskörpers. Aeußerlich zeigte sich keine Markverletzung. Auf dem Querschnitt waren Blutpunkte und Erweichung, besonders der hinteren Hälfte, zu sehen. — Bei dem Patien-

ten von Huber trat der Tod nach einigen Stunden ein. — Die kleine Patientin von Cinimata starb plötzlich am nächsten Tage in Asphyxie, nachdem an diesem Tage linksseitige Hemiplegie, rechtsseitige Analgesie und Thermoanaesthesie eingetreten waren. — In dem Fall von Skoziklada starb der Verletzte nach 11 Tagen. 8 Tage nach dem Unfall war der Patient bei Massage und passiven Rotationsbewegungen ohnmächtig geworden. Er war dann gelähmt an allen Extremitäten und konnte nur flüsternd sprechen. Er zeigte Urin- und Stuhlverhaltung, Pulsbeschleunigung, Fieber. Nach 3 Tagen trat wieder Bewußtlosigkeit ein und Cheyne-Stokes'sches Atmen. Die Pupillen waren eng, reaktionsträge, der Cornealreflex fehlte. Nach manueller Extension am Kopfe trat Besserung, nach Aussetzen der Extension Verschlimmerung ein. Exitus laetalis 3 Tage nach Lähmungsbeginn. Bei der Sektion fand sich zentrale Erweichung des Rückenmarks und kleine Blutung in der grauen Substanz in Höhe der Wirbeldislokation, nach oben bis in das 1., nach unten bis in das 4. Halssegment reichend, zuletzt auf die Hinterhörner beschränkt. — Gibson's Patient starb am 23. Tag nach der Verletzung ganz plötzlich, als er sich schnell aufgerichtet hatte. Er war nach dem Unfall 9 Stunden bewußtlos geworden, litt dann an Nackenschmerzen, Schluckbeschwerden und Unsicherheit beim Gehen. Nach der Reposition war Besserung eingetreten. Bei der Sektion fand man das Mark gezerrt und gegen die frakturierte Oberfläche des Epistropheuskörpers gedrängt; an dieser Stelle war ein kleiner Eindruck des Markes zu sehen. — Der Mann, von dem Bigelow und Parker berichten, klagte nur über starke Kopfschmerzen nach dem Unfall. Er nahm seine Arbeit nach 5 Tagen wieder auf. 5 Monate später klagte er über heftige Kopf- und Nackenschmerzen; er meinte, ein Knacken in seinem Halse gehört zu haben. Abends empfand er Kälte und Taubheit in den Gliedern. Am nächsten Morgen war er hilflos und beim Versuch zu gehen schleppte er die Füße nach; als er sich niedersetzte, starb er, fast genau 5 Monate nach dem Unfall. Die Sektion zeigte Abbruch des Dens, der mit dem Atlas nach vorne luxiert war und dessen frakturiertes Ende gegen das Rückenmark geneigt war. — Die Patientin von Romm war 1 Stunde bewußtlos und hatte etwas Nasenbluten, dann Schmerzen in der linken Kopf- und Halsseite. Nach 1½ Monaten traten Schluckbeschwerden auf, die schnell zunahmen. Allmählich kamen Schmerzen und Schwäche des linken Armes und Exophthalmus hinzu. Die Untersuchung ergab Steigerung des linken Patellarsehnenreflexes, Fußklonus beiderseits, links stärker. Während Extensionsbehandlung besserten sich die Schluckbeschwerden. Auf Wunsch wurde die Extension entfernt und die Patientin entlassen. Tod nach 6 Monaten. — Juvara und Dimitriu beschreiben einen Fall, bei dem nach 1½ Jahren ausstrahlende Schmerzen in den rechten Arm mit Hemianaesthesie und

Hemiparese links auftraten. Bei der Operation wurde der hintere Atlasbogen und der hintere Rand des Foramen occipitale magnum reseziert und ein Tibiaspan implantiert. Exitus am nächsten Morgen. Sektion: Haemorrhagie der grauen Substanz 2 cm ober- und unterhalb der Läsion. — Bei dem jungen Patienten von Blaine verursachte die Entfernung der Immobilisation noch nach 1½ Jahren langsam zunehmende Paralyse der Gliedmaßen und Tod etwa 2 Jahre nach der Läsion. Sektion: Oedem und Pachymeningitis des Rückenmarks, lokale Nekrose. — Kienböck's Patient befand sich 19 Tage in einem Dämmerzustand mit retrograder Amnesie. Es bestanden Schluckstörungen, und die Sprache klang etwas gequetscht. Motilitäts- und Sensibilitätsstörungen fehlten. Die Patellarsehnenreflexe waren gesteigert, die Zunge wich eine Spur nach links ab und die linke Hälfte war vorne atrophisch. Das Röntgenbild zeigte den abgebrochenen Zahn nach vorne geneigt und links gedreht. Später wurde callusartige periostale Knochenbrückenbildung zwischen Atlas und Epistropheus, namentlich vorne, konstatiert. Nach 17 Jahren ereignete sich ein 2. Unfall, dem Tod nach 15 Minuten folgte. — Der Kranke von Elliot und Sachs erlitt 4 Unfälle in größeren Abständen von einander. Diese hinterließen kurz dauernde Schwäche der Extremitäten, Gefühllosigkeit, Blasen-Inkontinenz. Nach dem letzten Unfall zeigte der Pat. Hemiplegie mit Pyramidensymptomen, Incontinentia alvi et urinae, erschwerte Atmung, schließlich Muskelatrophien des rechten Armes, der rechten Hand und der Schulter-Rotatoren. Als ihm eines Tages der Kopf gebeugt wurde, trat sofort Lähmung aller Extremitäten ein und Exitus 2 Monate später, 32 Jahre nach dem ersten Unfall. Die Sektion ergab Kompression der Medulla durch den Processus odontoideus und den hinteren Atlasbogen. — —

8 Verunglückte, die schwere Symptome von Seiten des Nervensystems gezeigt hatten, kamen mit dem Leben davon.

Ciminata's Patient hatte eine linksseitige, schlaffe Armlähmung, die nach Extension allmählich zurückging. — Ely berichtet von einem Fall, bei dem nach Abnahme der Immobilisation Paralyse auftrat, die nach wiederholter Immobilisation zurückging, dann aber noch 2 Mal jeweils nach Abnahme der Immobilisation auftrat. Allerdings wurde dieselbe nie länger als 4 Monate durchgeführt. Operative Verbindung des hinteren Atlasbogens mit dem Epistropheusdorn nach Reposition durch Zug von hinten und Druck von vorne durch den geöffneten Mund und anschließende 6monatliche Immobilisation brachte fast vollständige Heilung innerhalb eines Jahres. — Horn's Patient zeigte Lähmung vom Halse abwärts, die nach Reposition sofort schwand. — Sehr merkwürdig, aber nicht röntgenologisch diagnostiziert, ist der Fall von Küster. Die Patientin, die schwer mißhandelt worden war, hatte am selben Tag Schmerzen im

Halse und fiel am nächsten Morgen beim Versuch aufzustehen mit dem Kopf vornüber aus dem Bett. Sie war vollkommen gelähmt und bekam Konvulsionen bei Bewegungsversuchen. Sie soll 5 Wochen besinnungslos gewesen sein. Die Sprache kam erst nach 9 Monaten wieder und war schwer verständlich. Die Pulsfrequenz betrug 120, auch die Atmungsfrequenz war erhöht. Die rechte Pupille war weiter als die linke. Es wurde Hyperreflexie gefunden. Mäßiger Druck auf die Halswirbelsäule rief allgemeine klonische Krämpfe hervor. Sensibilitätsstörungen bestanden nicht. Bei Flexion des haltlosen Kopfes auf die Brust wurde die Atmung unregelmäßig und mühsam, das Gesicht nahm eine bläuliche Färbung an, die Pupillen erweiterten sich. Nach Extensions- und Immobilisationsbehandlung kam die Patientin wieder zum Gehen. Autor stellte die Diagnose auf chronische Myelitis transversa in einem Teil des Halsmarks, hervorgerufen durch Kompression in Höhe des Hypoglossus- und Vaguskernes. — Sehr interessant ist ferner der Fall von Naegeli. Der Junge, der keinerlei Kompressionserscheinungen des Rückenmarks aufwies, wurde mit Reposition — sie gelang nur teilweise — und Extension behandelt. Nach ca. 2 Monaten trat geringe Schwäche im linken Arm auf, die langsam auch auf die andere Seite und die Beine überging. Eines Morgens fiel der Junge vollständig gelähmt zu Boden. Die Sensibiltät war von Nabelhöhe abwärts gestört. Cheyne-Stokes'sches Atmen, frequenter Puls und starkes Schwitzen sowie Urinverhaltung traten auf. Nach Anlegen der Glissonschen Schlinge kehrten die Funktionen langsam zurück. Der Patient konnte 9 Monate später als geheilt entlassen werden. Die Kraft der rechten Seite war fast normal; es bestand nur eine geringe Schwäche des linken Beines. — Ein Fall von Quetsch zeigte Brown-Sequard'sche Halbseitenlähmung. Nach 2½ Jahren bestand noch Parese der rechtsseitigen Rumpfmuskulatur, Verminderung der Kraft im rechten Arm, Herabsetzung der Schmerz- und Temperaturempfindung links. — Das Kind, das Wörner behandelte, hatte anhaltend hohes Fieber. Trotz der nach 1 Woche erfolgten Reposition trat nach 6 Wochen Lähmung der rechten Körperseite, lallende Sprache, Neuritis optica, Facialis-Parese rechts auf. Allmählich besserte sich der Zustand; die Sprache wurde wieder wie früher, nur näselnd. Schließlich blieben Atrophie des rechten Beines mit Nachschleppen beim Gehen, Atrophie von Ober- und Vorderarm mit Untauglichkeit der rechten Hand zurück. — Wüsthoff's Patient, der zuerst keine Marksymptome aufwies, verspürte nach ca. 5 Monaten, nach dem Tragen einer schweren Last, Schmerzen im rechten Arm bei Kopfbewegungen und Schwäche dieses Armes. Allmählich bildete sich Parese beider Arme und Beine mit Hyperreflexie aus. Nach Immobilisation gingen die Lähmungserscheinungen allmählich zurück; schließlich blieb nur noch geringe Schwäche bei Bewegung der Arme über Schulterhöhe. 5 Wochen nach der Ent-

lassung kehrte der Mann mit neuen paralytischen Erscheinungen aller Extremitäten zurück, die nach weiteren ¾ Jahren zurückgegangen waren. — Bei Brill's Patient bestand noch nach 1½ Jahren eine Pulsbeschleunigung auf 120, während Le Breton's Verunglückter eine Pulsverlangsamung von 40—60 hatte. — Der Kranke von Desplas und Zagdoun empfand Ameisenlaufen im 4. und 5. Finger bei Vorwärtsbeugen des Kopfes. — Die übrigen Fälle von Alberti, Brill, Edwards, Ely, Forbes, Hildebrand, Lassagna, Malkwitz, Mixter und Osgood, Nuttall, Putti, Quetsch (Fall 57), Tavernier, Tescola, Ullmann, Vulliet wiesen keine oder nur vorübergehende Störungen des Nervensystems auf.

19 *Luxationen des Atlas nach hinten mit Zahnfortsatz-Bruch.*

In den Fällen von Biecker, Kolisko, Melchiori und Swan trat der Tod sofort ein. Der Verletzte von Strandgaard starb nach nicht ganz 7 Monaten. Er zeigte Bewegungsstörungen, Taubheit der ganzen Kopfhaut und des Nackens, Stimmveränderung, Schluckbeschwerden. Auf Wunsch wurde die Immobilisation nach etwa 6 Monaten entfernt. Allmählich nahm die Herrschaft über die Extremitäten ab. Es fanden sich Sensibilitätsstörungen links, Hyperreflexie beiderseits, Babinski und Fußklonus rechts. Am Tage vor dem Tode trat totale Paraplegie mit Hyperreflexie und positivem Babinski beiderseits sowie totale Anaesthesie für alle Qualitäten vom Unterkiefer abwärts auf. Die Sektion ergab Kompression der Medulla. — Bei einem der Fälle Brill's konnte der rechte Arm nur sehr wenig, der linke nur bis zur Horizontalen gehoben werden. Nach 13 Jahren wurden beide Arme aktiv bis zur Horizontalen gehoben. — Der Kranke von Osnato war 16 Stunden bewußtlos. Danach bestand Tetraplegie und 2 Tage incontinentia urinae sowie 4 Wochen vollständige Verhaltung der Faeces. Der Patient war nicht imstande zu sprechen, zu schlucken oder die Zunge zu bewegen. Puls und Respiration waren beschleunigt, unregelmäßig bei verminderter Thoraxatmung. Während 3 Tagen fehlte die Sensibilität für alle Qualitäten unterhalb C4. Allmählich verschwanden diese Symptome, und schon nach 3 Tagen begann der Kranke, die Glieder zu bewegen. Er klagte etwas länger als 1 Woche über starke Schmerzen in beiden Armen. Nach 1 Jahr bestanden noch Schwäche und Spasmus aller Extremitäten sowie Schmerzen in der rechten Hand, die in die Finger ausstrahlten. Es wird von weiterer Besserung berichtet. — Vulliet berichtet von einem Manne, der eine vollständige Lähmung des linken Armes hatte. Nach Selbstreposition verschwand die Lähmung; nach 14 Tagen klagte der Mann noch über Ameisenlaufen in den Fingern und im linken Arm. — Ein anderer Fall von Brill sowie die Fälle

von Dumont (Circulationsstörungen), Fritzsche, Hildebrand, Königswieser, Luchese, Malkwitz, W. J. Mixter, Quetsch, Nicholson wiesen außer den schon erwähnten keine anderen Symptome auf. — Bei dem Patienten von Schranz fehlte der Würgreflex, und die Gaumenbögen standen links tiefer als rechts. Die Uvula wich nach links ab.

16 *Fälle von Luxation des Atlas nach vorne ohne Zahnfortsatz-Fraktur.*

6 Verletzte starben unmittelbar nach dem Unfall. Die Obductionsberichte lauten auf Kompression oder Quetschung des Markes durch den hinteren Atlasbogen und den stehen gebliebenen Zahnfortsatz. Es sind dies die Fälle von Bell, Dumeril, Münzenthaler (2 Fälle), Orton, Schaak. Dasselbe zeigte sich bei dem Fall von Hirigoyen, der noch 10 Stunden lebte und die Symptome starker Commotio aufwies. — Der Patient von Schlachetzki war zuerst bewußtlos; im Laufe 3er Tage bildete sich eine schlaffe Lähmung des rechten Armes aus, geringere des rechten Beines. Bald folgte spastische Lähmung, die nach Extension und Immobilisation bis auf Lähmungsreste des rechten Armes verschwand. — Bei Vitner wurde die Diagnose nur klinisch gestellt. Ein 10jähriger Knabe wurde am Kopf hochgehoben und plötzlich herunter gelassen; er war sofort bewußtlos, wurde aber nach Reposition und feststellendem Verband geheilt. — Die beiden Fälle von Blaine hatten keinerlei Kompressionserscheinungen, obwohl ausdrücklich betont wird, daß im Röntgenbild der Rückenmarkskanal bedeutend, 1 Mal sogar um die Hälfte verengt schien. — Die Fälle von Buzby, Jakobs, Jonas, Langworthy zeigten keine Marksymptome. — Durch Orton wurde bei einem 4jährigen Kind die Diagnose röntgenologisch gestellt. Das Kind hatte nicht von selbst getrunken. Es hatte bis zum 8. Lebensmonat den Kopf nicht hoch halten können und saß erst mit 11 Monaten. Alle feste Nahrung wurde erbrochen. Wahrscheinlich war die Verletzung die Folge eines Geburtstraumas; die Hebamme soll Gewalt angewendet haben, um die Geburt des Kopfes zu verzögern.

Luxationen des Atlas nach hinten ohne Zahnfortsatz-Fraktur.

wurden zwar beschrieben; die wenigen Fälle erscheinen jedoch alle sehr unsicher.

3 *Luxationen des Atlas nach der Seite.*

Der von Foxe und Friedman beschriebene Fall wurde zwar röntgenologisch sicher als reine seitliche Luxation mit Abweichen des

Zahnes nach der Seite diagnostiziert; die bestehenden Symptome von Seiten des Nervensystems können hier aber nicht verwertet werden, da gleichzeitig Embolie infolge von Endocarditis diagnostiziert wurde, und eine Sektion nicht erfolgte. Die Kranke starb nach 1 Monat. — Die Patientin von Hun starb nach 3 Monaten. Sie war bis zum nächsten Morgen bewußtlos gewesen. Der linke Arm war teilweise gelähmt. Die Lähmung griff auf die anderen Extremitäten über. Bei der Sektion fand sich Dislocation des Atlas nach rechts und Fraktur des Dens epistrophei. Das Mark war komprimiert. — Im Röntgenbild zeigte sich bei Alberti's Patienten ein Dens-Basis-Bruch mit nur leichter Neigung nach rechts und leichter Rechtsverschiebung des Atlas. Sofort war Bewußtlosigkeit eingetreten, später hatte der Kranke starke Nackenschmerzen, gefolgt von klonischen Krämpfen des Kopfes. Die Haut der ganzen Nackengegend war hyperalgetisch.

22 Fälle von isolierter Zahnfortsatz-Fraktur.

Ich reihe hier alle Fälle ein, die röntgenologisch oder durch Sektion als reine Zahnfortsatzfrakturen diagnostiziert wurden. Es soll damit nicht behauptet werden, daß nicht doch zu irgend einem Zeitpunkt eine Verschiebung des Zahnes oder eines Wirbels bestanden habe.

Ad exitum kamen 12 Fälle. Der Patient Branca's starb sofort. — Ebenso die beiden Fälle von Kolisko, bei denen sich punktförmige Blutungen innerhalb der Marksubstanz fanden. — Sehr bald nach der Verletzung starben auch die beiden Patienten von Stevens, die Atemnot und Paralyse von den Schultern abwärts zeigten. — Sehr interessant ist der Bericht von Dürck. Ein 11jähriges Mädchen war beim Rodeln gestürzt und hatte sofort Bewegungsstörungen beider Arme gehabt, die jedoch bald verschwanden. Im Alter von 18 Jahren glitt das Mädchen beim Tanzen aus und fiel zu Boden. Es stellte sich Lähmung zuerst des linken, dann auch des rechten Armes und der Beine mit Krämpfen derselben ein. Das Mädchen klagte über Kopfschmerzen und litt Atemnot. Sie starb am folgenden Tage. Bei der Sektion fand sich ein alter Bruch des Processus odontoideus mit pseudarthrotischer Ausheilung. Der frei beweglich gebliebene Zahn hatte zuletzt durch Verschiebung das Mark verletzt. In den hinteren Partien des obersten Halsmarks fand sich ein umschriebener, etwa 2 cm langer Zertrümmerungsherd, in dessen Bereich die graue Substanz in eine grau-rötliche, schmierig-weiche Masse umgewandelt war. Dieser Herd ließ sich cranialwärts bis etwa auf die Höhe der unteren Pole der Oliven in seinen letzten Ausläufern verfolgen. — Der Kranke von Leyden war nach der Verletzung schwindlig, litt unter Dyspnoe, Dysarthrie und Dysphagie; nach 7 Tagen stellte sich hochgradige Paralyse des linken Armes mit fast

vollständiger Anaesthesie, am nächsten Tage fast vollkommene Anaesthesie der linken Körperhälfte und Parese des rechten Beines (ohne Hyperreflexie) ein. Nach 8 Tagen nahm die Lähmung zu, und am 10. Tag starb der Kranke. Bei der Sektion fand man in Höhe der Bruchstelle Blutungen im Hinterhorn und im linken Seitenstrang. Der übrige Teil des Halsmarkes zeigte geringe Erweichung. — Ein Verunglückter von Palletta starb nach etwa 5 Wochen, nachdem am Todestag Konvulsionen aufgetreten waren. — Der Patient von Ellermann war zuerst bewußtlos; dann hatte er starke Nackenschmerzen und Taubheit der rechten Nackenseite vom Prozessus mastoideus und der Protuberantia occipitalis bis zum Prozessus spinosus des 4. Halswirbels. Beim Drehen des Kopfes nach rechts und beim Bücken empfand er Schwindel. Er wurde bedeutend gebessert nach 1 Monat entlassen. Danach unterzog er sich einer Massage-Behandlung. Nach ca. 1½ Monaten fühlte sich der Patient nicht wohl und blieb deswegen zu Bett. Mittags wurde er tot auf dem Boden gefunden mit den Beinen im Bett. Bei der Sektion fand sich, daß von der Querbruchlinie an der Basis des Zahnes eine kleine Bruchlinie ausging, die in die Substanz des Zahnes aufstieg. Hier hatte sich Callus gebildet. Das Halsmark war nicht beschädigt. — Der von Spencer-Hamilton beschriebene Fall kam 5 Monate nach dem Unfall ad exitum, nachdem vorher kurze Prodromalerscheinungen wie Taubsein der Glieder, Schwäche in den Füßen aufgetreten waren. Bei der Sektion fand man das untere Ende des Dens nach dem Rückenmark zu geneigt. — Vanderpool erzählt von einem jungen Mann, der heftige Nackenschmerzen hatte, die mit der Zeit nachließen, 4 Tage vor dem Tode aber wieder stärker wurden und tags zuvor paroxysmal exacerbierten, während sich gleichzeitig rechtsseitige Hemiplegie und erschwertes Schlingen einstellten. Schließlich trat allgemeine Paralyse, unregelmäßiger, langsamer Puls, kaum bemerkbare Respiration und Cyanose ein. Der Tod erfolgte durch Apnoe 6½ Monate nach dem Unfall. — Bayard berichtet über einen merkwürdigen Fall. Ein 6jähriges Kind hatte 2 Monate nach dem Unfall Konvulsionen, gefolgt von Paralyse des Körpers und der Extremitäten, die 3 Monate andauerte; dann trat Besserung ein. Nach 7 Monaten war das Kind vollkommen wieder hergestellt bis auf Bewegungsbeschränkung der obersten Halswirbelsäule, die erst verschwand, nachdem, 2½ Jahre nach dem Unfall, der Zahn spontan aus einem Rachenabszeß getreten war. — Strandgaard beschreibt den Unfall eines Mannes, der gleich bewußtlos war. Dann war die Kraft des rechten Armes und Beines herabgesetzt; er hatte tonische Krämpfe dieser Glieder und Zuckungen im linken Lid; ferner Sensibilitätsstörungen der Nackenhaut. Er klagte über leichte Schluckschmerzen. Noch nach 2 Jahren war die Kraft im rechten Arm herabgesetzt. — Bei einem Fall von Thaden, der am 8. Tag an Erysipel ad exitum kam, wird Pupillenverengerung links erwähnt. —

Weinländer's Patient starb nach 1½ Monaten an Pneumonie. Der Sektionsbericht erwähnt nichts von dem Zustand des Rückenmarks. — Der Knabe von Mixter hatte 2 Tage Temperatursteigerung. — Die Fälle von Allende und Blaskley, Kiliani, die 2 Fälle von Magnant und der sehr sorgfältig beschriebene Fall von Osgood und Lund — der Verletzte war Arzt — weisen keine auffallenden Symptome auf.

7 Rotationsluxationen des Atlas mit Zahnfortsatz-Fraktur.

Hier sind 2 Todesfälle zu verzeichnen. Der Patient von Dupont starb nach einigen Stunden. Bei der Sektion wurde der meines Wissens einzigstehende Befund einer rupturierten Vertebralarterie erhoben. — Bei dem Fall von Lambotte trat erst nach 1 Jahr Paralyse der oberen Gliedmaßen mit unvollständiger Anaesthesie und Hyperreflexie auf; der Tod erfolgte nach etwa 14 Monaten. Der Dens war bindegewebig verheilt. — Ehrlich's Patient war bewußtlos und gelähmt; der Puls war schwach und unregelmäßig, die Atmung röchelnd und sehr verlangsamt; beide Pupillen waren dilatiert; der Patient spie Blut. Nach der Reposition wurde der Patient geheilt. — Ruszynski erzählt einen interessanten Fall, bei dem sofort vollständige Lähmung aller Extremitäten, des linken Diaphragmas, und Sensibilitätsstörung rechts bestand. Nach 2 monatlicher konservativer Behandlung war die Motilität rechts in mäßigem Grad wiederhergestellt, aber es bestand vollkommene spastische Lähmung links mit heftigen Neuralgien der linken Schulter; außerdem Störungen des Darmtractus (vorübergehend Bild eines paralytischen Ileus), Lähmungserscheinungen des Urogenitalapparates mit schwerer Nephritis und Cystitis und beginnender Decubitus. Nach Operation (subperiostale Resektion des hinteren Atlasbogens) heilten die decubitalen Stellen in 10 Tagen. Die Motilität kehrte langsam wieder. 5 Monate nach der Operation konnte der Kranke allein die Treppe herunter gehen. Endlich blieben Schädigungen der linken Seite und geringe Sensibilitätsstörungen zurück. — Die beiden Fälle von Woodman zeigten keine neurologischen Symptome. — Der Patient von Wittek war nicht bewußtlos. Die linke Pupille war enger als die rechte. Die Zungenspitze wich nach rechts ab. Der M. cucullaris war links schwächer als rechts. Der Patient hatte Schluckbeschwerden, Schmerzen im Bereich des linken N. occipitalis und im ganzen linken Arm, Vasoparalyse an der Haut des Nackens und der linken Halsvorderseite sowie im Gesicht. Die Pulsfrequenz betrug 100. Links war der Patellarsehnenreflex deutlich gesteigert.

Hier ist kein tödlicher Fall beschrieben. Bei dem Fall von Kocher trat nach etwa 7 Wochen über Nacht vollkommene Lähmung ein, nachdem kurze Prodromalerscheinungen vorausgegangen waren. Der Zustand besserte sich. — Einer der Fälle von Lannelongue hatte eine Tetraplegie; es steht nicht fest, ob dieselbe nach der Reposition völlig verschwand. — Sehr eigentümlich war der Fall von Hesse. Der Verunglückte war gleich schwindlig und zeigte ein eigentümliches Schütteln der Arme und Beine. Die Arme besonders erschienen ihm viel länger; sie schlenkerten hin und her, und er hatte das Gefühl, als ob sie vom Körper abgetrennt wären. Er ließ an den Armen durch 2 Freunde ziehen, und da kehrte bald wieder Ruhe ein. In den Beinen waren die Erscheinungen in geringerem Grade vorhanden, und er konnte bald wieder ein paar Schritte gehen. Er hatte 2 Tage Temperaturerhöhung. Die Atmung durch die Nase war erschwert; die Pulsfrequenz betrug 64. Der Patient wurde geheilt. — Die übrigen Fälle von d'Amato, Bacon, Billot und Picque, Brinkmann, die beiden Fälle von Corner, Friedman-Tiber, Greeley, die 3 Fälle von Jackson, die Fälle von Kocher, Kotzenberg, die 2 Fälle von Lannelongue, Ledent, Legg, Silver, Sommer, die beiden Fälle von Sudeck, die Fälle von Panas, Walton, Wittkop verliefen ohne besondere, auffallende Symptome. — Ein 4. Fall von Jackson ist durch die bei der Reposition eingetretenen Erscheinungen interessant. Dieselbe erfolgte nach 4 Wochen. Der Patient verfiel danach in halbseitige Krämpfe, denen tiefe Ohnmacht folgte. Nach kurzer Zeit kam er wieder zu sich. Als er sich erheben wollte, traten wieder Halbseitenkrämpfe auf, die mit Ohnmacht endeten. Nach der Immobilisation erholte er sich. Nach 2 Monaten klagte er noch über Taubheit des 4. und 5. Fingers rechts. — Der Patient von Uhde-Hagemann und Boettger hatte Temperatursteigerung, Pulsschwankungen zwischen 80 und 90. Der linke N. hypoglossus war gelähmt, und der Patient wies eine Geschmacksstörung auf den 2 hinteren Dritteln der rechten Zungenhälfte auf. Das linke Gaumensegel hing schlaff herab, der linke Gaumenbogen erschien abgeflacht gegenüber dem rechten. Die Uvula war nach rechts gekrümmt.

Es würde zu weit führen, die Pathogenese und Klinik der Verletzungen der obersten Halswirbelsäule vom chirurgischen Standpunkte hier zu betrachten. Eine in dieser Hinsicht übersichtliche Darstellung bringt Sommer in seinem Werk: „Die traumatischen Verrenkungen der Gelenke". Anläßlich des hier beschriebenen Falles hat ferner W. Münz (Chirurg. Klinik Freiburg) neuerdings das

Thema vom chirurgischen und röntgenologischen Standpunkt besprochen. — Aus der Literatur ergibt sich, daß die Prognose der Verletzungen der oberen Halswirbelsäule, insbesondere die Prognose quoad vitam, allein abhängig ist von einer event. Mitläsion des Rückenmarks.

Was die Mechanik und Pathophysiologie der Schädigungen des Rückenmarks bei diesen Halswirbelverletzungen betrifft, so ergibt zunächst die Betrachtung der anatomischen Verhältnisse, daß der Rückenmarkskanal in der obersten Halswirbelsäule relativ weit ist. Hier kann das Rückenmark ausweichen und trotz beträchtlicher Verengerung des Wirbelkanales genügend Platz finden. So wird die Tatsache verständlich, daß so viele Verunglückte keine Symptome einer Rückenmarksschädigung aufwiesen, obwohl eine bedeutende Verengerung seines Kanales stattgefunden haben mußte.

Einen recht günstigen Umstand bedeutet es, wenn der Atlas nicht vollständig nach vorne luxiert, sondern nur auf der vorderen Kante des Epistropheus aufkippt. Nach Malkwitz wird hierbei die Medulla durch den hinteren Teil des Bogens des luxierten Atlas nach vorne gedrückt, während die etwas tiefer liegenden Teile derselben durch den Epistropheuskörper hinten zurück gehalten werden. Sie macht also im Bereich der Luxation eine S-förmige Krümmung. Die Medulla cervicalis ist aber, besonders wenn hierbei der Subarachnoidalraum gewahrt bleibt, imstande, sich erheblichen Krümmungen anzupassen. Dabei können freilich Zerreißungen der Dura, die am Foramen occipitale magnum festgeheftet ist, eintreten. Die durchtretenden Nervenwurzeln können gezerrt oder verletzt werden. Vor allem werden meist die epiduralen Venenplexus zerrissen. Die daraus resultierende Blutung kann schwere Kompressionserscheinungen verursachen, die allerdings meist nach kurzer Zeit zurückgehen. Daß nach Resorption einer solchen Blutung freilich leicht Adhaesionen und entzündliche Komplikationen der Meningen auftreten, ist bekannt. Sie verursachen je nach Ausmaß und Lokalisation Störungen.

Viel ungünstiger liegen die Verhältnisse bei vollständiger Luxation des Atlas nach vorne, bei der die unteren Gelenkflächen des Atlas vor die oberen Gelenkflächen des Epistropheus treten. Hierbei kommt es zur Knickung des Vertebralkanales. Auch dann war in vielen Fällen eine Verletzung der Medulla nicht eingetreten. Hierbei ist, abgesehen von dem Ausmaß der Wirbelverschiebung, das Verhalten des Zahnfortsatzes von ausschlaggebender Bedeutung. Bleibt dieser bei der Luxation des Atlas nach vorne intakt, so ergibt sich eine weitgehende Verengerung des Vertebralkanales. Sektionen dieser Fälle zeigten Kompression des Markes durch den hinteren Atlasbogen und den stehengebliebenen Dens epistrophei. Dennoch sind auch hier Fälle beschrieben, die keine Markverletzung aufwiesen.

Luxiert dagegen der Atlas mit dem frakturierten Zahn nach vorne, so bleibt zwar ein größerer Raum für das Mark; es besteht

aber die Gefahr, daß dasselbe durch die mehr oder weniger rauhe Bruchfläche des Epistropheuskörpers verletzt wird. Splitterbrüche des Dens wurden äußerst selten beobachtet; er bricht regelmäßig an seiner Basis, sodaß die Gefahr mehrerer loser Fragmente nicht in Betracht kommt. Bisweilen tritt jedoch die Komplikation einer ungünstigen Verlagerung des ganzen Zahnes vor; so z. B. wenn er horizontal, mit seiner Bruchfläche gegen das Mark geneigt, zu liegen kommt. Das wird am leichtesten passieren, wenn das Lig. transversum zerrissen ist, das gewöhnlich bei Atlasluxationen nach vorne mit Dens-Bruch, abgesehen von seinem unteren Epistropheus-Ansatz, intakt bleibt. (Ueber das Verhalten und die Komplikationen von Seiten der Ligamente s. chirurgische Literatur!)

Bei Verschiebung des Atlas mit abgebrochenem Prozessus odontoideus nach hinten ergeben sich etwa dieselben Raumverhältnisse wie bei Luxation des Atlas nach vorne mit intaktem Zahnfortsatz. Für das Mark besteht jedoch etwas mehr Gefahr durch die rauhe oder scharfe Bruchfläche des Zahnes.

Bei den isolierten Dens-Brüchen sowie den vorhin genannten Luxationen mit Dens-Frakturen besteht noch bis zur Fixierung des Zahnes die Gefahr einer größeren Verchiebung, bzw. einer Spätluxation. Diese wurden häufig beschrieben. Oft traten sie nach plötzlichen, heftigen Bewegungen auf und nicht selten trat schlagartig der Tod ein; vielfach traten sie allmählich nach Abnahme des Immobilisationsapparates oder nach Wiederaufnahme der Arbeit ein.

Bei den Rotationsluxationen ist zu unterscheiden zwischen solchen ohne und mit Schädigung der Zahnfortsatz-Führung (Sommer), wobei unter Zahnfortsatzführung der normale Drehungsmechanismus im Zahngelenk verstanden wird. Die ersteren sind für das Mark am ungefährlichsten. Es wurden zwar auch hier einige Fälle mit schweren Markkomplikationen beschrieben. Diese sind jedoch sicher schon zu der 2. Gruppe der Verletzungen mit Schädigung der Zahnfortsatzführung zu rechnen. Hierbei wird nämlich der Drehpunkt der Rotationsbewegung vom Zahnfortsatz-Gelenk nach der Peripherie verlegt. Bei geringeren Graden der Drehung um den neuen Drehpunkt kann nun aber wohl vor eintretender Dens-Fraktur eine Markschädigung auftreten. Bei weiterer Drehung wird dann die Fraktur eintreten müssen. Treffen wir also die Registrierung nach dem Gesichtspunkt des erhaltenen oder gestörten Drehungsmechanismus, so zeigt sich, daß erstere Verletzungen für das Mark ziemlich ungefährlich sind.

Bei den seltenen Luxationen im Atlanto-occipital-Gelenk kann es begreiflicherweise auch zu Markkompression kommen, und zwar zwischen vorderem Atlasbogen und hinterem Rand des Foramen occipitale magnum, resp. zwischen hinterem Atlasbogen und vorderem Rand des Foramen occipitale magnum. Nur ein extrem langer Dens kommt auch hier als Komplikation in Frage.

Die Luxationen nach der Seite sind so selten, daß man sich über ihr Gefahrenmoment kein Urteil bilden kann.

Ein großes Rätsel bildeten in der älteren Literatur jene Fälle, in denen die Obduktion nach sofort eingetretenem Tode oder nach kürzerem oder längerem Krankenlager mit deutlichen Marksymptomen Intaktheit des Rückenmarkes ergeben hatte. Genaue histologische Untersuchung hätte sicher in den meisten dieser Fälle Klarheit gebracht. Bei mehreren Fällen der neueren Literatur wird berichtet, daß trotz völliger äußerer Unversehrtheit des Markes die Marksubstanz in ihrem Innern schwere Schädigung erlitten hatte. Diese waren durch Schädigung des Gefäß-Systems verursacht. Es kann sich dabei handeln um Stauung des venösen und Lymphgefäß-Systems durch direkte oder indirekte Kompression mit nachfolgendem Oedem der Marksubstanz. Wird die Kompressionsursache nicht beseitigt und hält die Circulationsbehinderung länger an, so kommt es schließlich zur Nekrose des Gewebes. In erster Linie wird die graue Substanz, die die reichlichste Gefäßversorgung besitzt, betroffen. Es kann aber auch das arterielle Gefäß-System geschädigt werden. Bei starker Kompression wird die Blutzufuhr gestoppt, und Ischämie der Marksubstanz tritt ein. Bei dem lebhaften Stoffwechsel der Ganglienzellen in der grauen Substanz wird sich eine solche Schädigung bald bemerkbar machen. Bei sehr starker oder länger andauernder Kompression kann es auch zur Ruptur arterieller Gefäße und so zur Haemotomyelie mit nachfolgender haemorrhagischer Erweichung kommen. Daß auch hier vorwiegend die graue Substanz befallen wird und sogar Vorder- und Hinterhornteile getrennt gemäß ihrer verschiedenen Gefäßversorgung betroffen sein können, wurde durch Sektionsbefunde und experimentelle Untersuchungen (Goldscheider und Flatau, Kreis) erwiesen.

Ueberblicken wir die neurologischen Symptome der beschriebenen Fälle, so ergibt sich folgendes:

Bei den meisten Verunglückten trat sofort Bewußtlosigkeit ein. Dieses Symptom, das von unterschiedlicher Dauer war und dem meist Erbrechen folgte, wurde bisher immer als Zeichen einer Commotio cerebri gedeutet. Das ist verständlich, wenn man bedenkt, daß die weitaus häufigste Ursache dieser Verletzungen ein Kopf-Trauma, meist Sturz auf den Kopf, war. Es sind aber auch einige Fälle ohne solches Trauma beschrieben. Hierhin gehört u. a. der Fall von Vitner, wo ein Knabe am Kopf hoch gehoben wurde, ebenso der Fall von Chlumsky; bei der 1. Luxation war allerdings ein Kopf-Trauma vorangegangen, aber die noch nach Jahren auftretenden habituellen Luxationen kamen ohne ein solches zustande, und trotzdem gingen sie mit Ohnmacht und Erbrechen einher. Man

könnte bei dem Symptom der Bewußtlosigkeit an Kompression der Vertebralarterien und dadurch bedingte Ischämie denken. Es erscheint diese Annahme aber sehr unwahrscheinlich, wenn man hört, daß eine Läsion der Vertebralarterien nur 1 Mal beschrieben wurde (Dupont), während in vielen anderen Sektionsberichten die völlige Unversehrtheit dieser Gefäße ausdrücklich betont wird. Durch Versuche am Hund glaubte Breslauer beweisen zu können, daß die Erscheinungen der Hirnerschütterung, voran plötzliche Bewußtlosigkeit, durch Druck auf die Medulla oblongata, unabhängig von Aenderungen des Blutdruckes und der Circulation, erzeugt werden können. Bei den oben genannten Verletzungen könnte man eine Liquordrucksteigerung oberhalb der Luxation durch die plötzlich eingetretene Verengerung des Rückenmarkkanals annehmen. Knauer-Enderlen prüften die Breslauer'schen Versuche nach und beobachteten nicht nur keine Lähmung, sondern im Gegenteil Erregung der psychomotorischen Lebensäußerungen; sie führten die differierenden Ergebnisse auf Fehler der Breslauer'schen Versuchstechnik zurück. Wir können also heute noch keine befriedigende Erklärung für das Symptom der Bewußtlosigkeit geben.

Sehr oft bestand Unfähigkeit zu sprechen und fast immer wurde über Schluckbeschwerden geklagt. Man nimmt an, daß es sich dabei um mechanische Behinderung durch die veränderte Wirbelstellung und den dadurch bedingten anormalen Verlauf der Schlundmuskulatur handelt. Einige Male wird auch von Mund- und Nasenbluten berichtet, was auf Schleimhautverletzungen weist. Ein durch die Verletzung entstandenes retropharyngeales Haematom kann auch Beschwerden verursachen. In einigen Fällen haben aber vielleicht doch Innervationsstörungen der am Sprech- und Schluckakt beteiligten Muskulatur eine Rolle gespielt. Wir kommen später darauf zurück.

Im Vordergrund einer schweren Verletzung stehen die motorischen und sensiblen Reiz- und Ausfallserscheinungen, die wohl verständlich sind, wenn man an die Möglichkeiten einer Markkompression denkt. Komplette Querschnittsläsion oberhalb des 4. Cervicalsegmentes ist mit dem Fortbestand des Lebens nicht vereinbar. Es muß ja zu einer Unterbrechung der efferenten Leitung des Atemzentrums kommen. Es wird angenommen, daß diese im Vorderstrang des Rückenmarks verläuft. Es genügt also zu ihrer Unterbrechung eine Kompression nur des Vorderstrangs. Eine solche kann erfolgen durch den Druck des Processus odontoideus; einige der oben beschriebenen Fälle scheinen das eindeutig zu zeigen. In vielen Fällen scheint die Leitungsunterbrechung erst allmählich oder nach vorausgegangenen Reizzuständen eingetreten zu sein; bei diesen erfolgte der Tod unter zunehmenden Erscheinungen schwerer Dyspnoe. Die übrigen schwereren und leichteren Lähmungserscheinungen kamen wohl durch Kompression der Leitungsstränge der weißen Substanz zustande. Sie waren vielfach reversibel, wenn rechtzeitig entlastend

eingegriffen wurde; sie nahmen zu bei fortbestehender Kompression. Es kann sich aber auch, insbesondere bei Paralyse der oberen Extremitäten, um Läsion der grauen Vorderhornzellen gehandelt haben. Retrospektiv ist das nicht mehr zu entscheiden, da die Berichterstattung oder die neurologische Untersuchung oft mangelhaft war. Natürlich kann eine initiale A- oder Hyporeflexie noch nicht sofort als Läsion der Vorderhornzellen gedeutet werden entsprechend den Beobachtungen in frischen Fällen cerebraler Hemiplegie. — Das eigenartige Schütteln, wie es u. a. Hesse sowie Moloney und Crawford — letzterer erwähnt Atrophie — beschreiben, sowie die Krämpfe, die bei verschiedenen Autoren, z. B. Küster, erwähnt werden, können als Reizerscheinungen der Vorderhornzellen oder der Pyramidenbahn (entsprechend den ähnlichen Beobachtungen bei Rückenmarkstumoren) angesehen werden.

Störungen der Blasen-, Mastdarm- und Genitalfunktion sind auf Läsion der Bahnen zurückzuführen, die von den corticalen, bzw. subcorticalen Zentren, wahrscheinlich auf dem Wege der Vorderseitenstränge zum Sacralmark ziehen. Priapismus ist ebenfalls auf Läsion von Strangbahnen und dadurch bedingte spastische Zustände zurückzuführen, desgleichen Sperma-Abgang. Vom Priapismus, d. h. einer vollständigen, dauernden Erektion, zu trennen sind die vermehrten Füllungszustände des Penis, die durch Läsion vasoconstrictorischer Leitungsbahnen, die wahrscheinlich im Seitenstrang verlaufen, erklärt werden müssen.

Solche Läsionen vasoconstrictorischer Leitungsbahnen oder Zentren sind wohl auch verantwortlich zu machen für die Temperaturstörungen der betroffenen Körperpartien. Zuerst tritt Hitze, dann aber durch Stase in den erschlafften Gefäßen bald Abkühlung ein. Vielleicht sind so die Sektionsbefunde, die von Lungenstauung, Oedem, hypostatischer Pneumonie und die Krankengeschichten, die von Blutspeien berichten, zu verstehen. Nicht Zerstörung, sondern Reizung solcher Zentren bedeutet es, wenn von starkem Schwitzen (Naegeli) und ähnlichen Circulationsstörungen berichtet wird. Diese Ueberlegungen könnten auch zur Erklärung von Fieber oder Untertemperatur herangezogen werden. Es ist interessant, daß solche Störungen auch einseitig auftraten.

Exophthalmus und Anisokorie, und zwar sowohl Mydriasis als auch Miosis, sind öfters beschrieben worden. Man könnte hier eine Störung im Bereich des Halssympathicus, des Centrum cilio-spinale, der untersten cervikalen und der beiden obersten thorakalen Vorderwurzeln oder der bulbo-spinalen Verbindungsbahnen im Cervikalmark annehmen. (Ueber ein dem Centrum cilio-spinale übergeordnetes bulbäres Zentrum bestehen bis jetzt allerdings keine sicheren Anhaltspunkte.) Bei Erweiterung der Pupille muß man Reizung, bei Verengerung Zerstörung der Zentren selbst oder ihrer Leitungsbahnen annehmen.

In einigen seltenen Fällen sind Störungen, bzw. Lähmungen in den Versorgungsgebieten der Nn. hypoglossus, glossopharyngeus und Vagus beobachtet worden. Diese Berichte wurden bezweifelt und umstritten; sie wurden schließlich als nicht diagnostizierte Schädelbasis-Frakturen gedeutet. Diese Fälle sind wohl nicht sicher zu erklären. Läsionen oder Reizungen der caudalen Hirnnervenkern Gruppe sind jedoch bei diesen hochsitzenden Verletzungen nicht unmöglich, obwohl solche Komplikationen äußerst selten zu sein scheinen. Dürck berichtet im Sektionsprotokoll seines sehr genau untersuchten Falles, daß sich ein vorgefundener Zertrümmerungsherd in seinen letzten Ausläufern cranialwärts bis auf die Höhe des unteren Endes der Rautengrube verfolgen ließ. Man wäre also wohl berechtigt, in manchen Fällen die eingetretenen Schluck- und Sprechstörungen, Atembeschwerden, Pulsveränderungen etc. auf Beeinträchtigung der bulbären Zentren zurückzuführen. Uhde-Hagemann und Boettger, resp. Faesebeck waren hingegen nach experimentellen Untersuchungen am anatomischen Präparat der Meinung, daß die peripheren Nervenstämme der Nn. glossopharyngeus, accessorius und hypoglossus, die in ihrem Fall Ausfallserscheinungen gezeigt hatten, durch Druck oder Zerrung von Seiten des dislocierten Atlas geschädigt werden können. Dann wäre es aber auch denkbar, daß die der Halswirbelsäule nahe anliegenden Stämme des Vagus und Sympathicus lädiert werden. Vielleicht können so, d. h. durch gleichzeitige Vagus- und Sympathicus-Reizung die merkwürdigen, mit schlagartig eintretendem Tod beschriebenen Fälle ohne nachweisbare Verletzung des Rückenmarks erklärt werden. Bei dem von diesen Autoren mitgeteilten Fall muß man allerdings fragen, warum nicht auch der Vagus auf dieselbe Art geschädigt wurde, da er der Vorderfläche des Atlas näher liegt als der Glossopharyngeus. Auch spricht die große Seltenheit solcher Schädigungen trotz weitgehend dislocierten Atlas gegen diese Annahme.

Viel verständlicher ist die Schädigung des N. accessorius. Sein Kern, dessen Masse sich bis zum 5., ja bisweilen bis zum 7. Cervikalsegment in das Halsmark herab erstreckt sowie die aus diesem Kern austretenden, unteren Wurzelfäden, die, zu einem Stämmchen vereinigt, zwischen den hinteren Wurzeln der Halsnerven und dem Lig. denticulatum aufsteigen, können betroffen sein. Diese Fasern, die den Ramus externus des Accessorius bilden, versorgen allein den M. sternocleidomastoideus und mit Aesten des Plexus cervicalis gemeinsam den M. trapezius. Aus seiner einseitigen Lähmung resultiert die Unmöglichkeit, das Kinn vollständig nach der entgegengesetzten Seite zu drehen, bei doppelseitiger Läsion die Tendenz des Kopfes, nach hinten zu fallen. Diese Symptome können infolge der durch die Wirbeldislokation bedingten Haltungs-Anomalie nicht einwandfrei festgestellt werden. Dagegen wurde eine Lähmung des M. trapezius, obwohl sie keine vollständige ist, festgestellt. Sie zeigt

sich in mangelhafter Kraft und Ausgiebigkeit bei Hebung der Schultern. Dieses Symptom wurde bisher immer als Teil einer allgemeinen Paralyse aufgefaßt. Die anormale Stellung der Scapula, wie sie in unserem Fall zu konstatieren war und die als Ausdruck einer Trapeziuslähmung anderer Genese sonst gefunden wird, wurde bisher nie beschrieben.

Sowohl die vorderen als auch die hinteren Wurzeln des Cervikalmarks können durch Kompression oder Zerrung geschädigt werden. Bei den häufigeren Luxationen des Atlas nach vorne, bei denen das Rückenmark über die obere, hintere Kante des Epistropheus gespannt wird, werden naturgemäß die hinteren Wurzeln am stärksten gedehnt. Diese Läsionen oder solche der Hinterhornzellen rufen Anaesthesie, Hyperaesthesie, Paraesthesien und in die Peripherie ausstrahlende Schmerzen hervor. Die meisten Patienten klagten über heftige, ein- oder doppelseitige Occipitalneuralgien.

Wenn ich nun zum eigenen Fall zurückkehre, so bleibt nur die Klärung weniger, diesem Fall eigentümlicher Erscheinungen übrig. Es können aber dabei nur Vermutungen ausgesprochen werden.

Der Mann erlitt durch Sturz auf den Kopf einen schweren Unfall, nach welchem eine Subluxation des Atlas nach links mit Zahnfortsatz-Fraktur röntgenologisch diagnostiziert wurde.

Es ist wahrscheinlich, daß zuerst eine größere Dislocation zwischen Atlas und Epistropheus bestanden hat. Dafür spricht außer der Sprach- und Schluckstörung die völlige Haltlosigkeit des Kopfes, die in den ersten Tagen bestanden haben soll. Bei dem Fall aus dem Bett trat dann wohl eine unvollständige Spontanreposition ein. Das Knacken, das dabei vernommen wurde, sowie die kurz darauf wieder hergestellte Sprache macht dies wahrscheinlich.

Im Vordergrund standen nach dem Unfall Symptome wie Bewußtlosigkeit, Erbrechen, Schwindel. Ob auch deutliche Kompressionserscheinungen bestanden, kann nicht mehr entschieden werden; über die angebliche, einige Wochen bestehende Lähmung der rechten Körperhälfte war nichts Sicheres zu erfahren. Man könnte an eine Blutung in den Rückenmarkskanal denken, aber auch eine intramedulläre Blutung kann wegen der Schmerzen im rechten Arm und der Paraesthesien nicht ausgeschlossen werden.

Geradezu wunderbar ist, daß die energischen Versuche, die Beweglichkeit des Kopfes zu bessern, nicht schlimmes Unheil in Gestalt einer weiteren Verschiebung anrichteten. Man erinnere sich nur der oben erwähnten Berichte, daß die Entfernung des Extensions- oder Immobilisationsapparates genügte, um bei vielen Verletzten schwere paralytische Erscheinungen auszulösen.

Nach ½ Jahr klagte der Patient immer noch über Brechreiz, Erbrechen, Schwindelgefühl, Kopfschmerzen, Ohrensausen, Funkensehen. Es konnte aber kein objektiver, krankhafter, neurologischer Befund erhoben werden. Die beiden einzigen Befunde waren der wechselnde Puls (Schwanken zwischen 70 und 120) und das fast vollständig anaesthetische Gebiet vorne am Hals (Fig. 1).

Dieses Gebiet entspricht nicht dem Versorgungsgebiet eines peripheren Nerven. Ich vermute, daß es sich hier um eine sogen. „radikuläre Anaesthesie" handelt. B i n g erklärt die Möglichkeit dieser Erscheinung folgendermaßen:

„Unbekümmert um die oft komplizierten Wege, welche sie mit dem peripheren Nervenstamme eingeschlagen haben, lagern sich an der äußersten Peripherie die sensiblen Fasern immer so, daß der einer bestimmten Rückenmarkswurzel entstammende Komplex ein zusammenhängendes Gebiet versorgt. Dieses Gebiet heißt „radikuläre Zone", „Wurzelfeld". In ihm kommen also die ursprünglich in einer Hinterwurzel vereinten sensiblen Fasern wieder zusammen, auch wenn sie durch verschiedene periphere Nerven zur Hautoberfläche gezogen sind. Nach dem eben Gesagten sollte somit die Zerstörung einer einzigen Hinterwurzel eine scharf begrenzte Anaesthesie der Haut hervorrufen. Tatsächlich ist dies nicht der Fall, da die einzelnen Wurzelfelder einander gleichsam dachziegelartig überdecken, sodaß jede Stelle der Haut von 2 hinteren Wurzeln innerviert ist. Erst bei Zerstörung zweier benachbarter Hinterwurzeln (oder Spinalganglien) tritt eine „radikuläre Anaesthesie" auf. In H e a d's „Sensibilitätsstörungen der Haut bei Visceralerkrankungen" finden wir eine etwa ähnliche Zone, wie sie unser Patient aufwies. Sie wird dort „untere Laryngealzone" genannt und wurde bei Erkrankungen des Larynx hyperaesthetisch gefunden. Diese Zone würde etwa dem 3.—4. Cervikalsegment entsprechen. Durch welchen Vorgang diese isolierte „radikuläre Anaesthesie" bei unserem Patienten auftrat, und wie es möglich war, daß sie später wieder verschwand, ist allerdings schwer zu erklären. Man könnte sich allenfalls denken, daß durch die Luxation eine Zerrung oder Quetschung weniger hinterer Wurzeln stattgefunden hat, die bei einer später eintretenden, neuen Stellungsänderung der Knochenteile wieder aufgehoben wurde. Daß bei dieser Angabe des Patienten psychogene Momente eine Rolle spielten, kann bei der eigenartigen Lokalisation und Geringfügigkeit des Ausfalls wohl ausgeschlossen werden.

Ob es sich bei den festgestellten Pulsschwankungen um Reizung der bulbären Vaguszentren handelte, kann nicht entschieden werden; wir werden jedoch später sehen, daß diese Annahme wohl im Bereich der Möglichkeit liegt. Für eine Vagusreizung spricht auch die Angabe des Patienten, er leide seit dem Unfall häufig an Erbrechen und Durchfall.

Etwa 9 Monate nach dem Unfall ereignete sich der merkwürdige „Schlaganfall", der mit Uebelkeit, Schwindel, Sturz und Bewußtlosigkeit einherging. 2 Monate später wurde durch den Bezirksarzt, 4 Monate später durch mich ein gegenüber den früheren Untersuchungen wesentlich veränderter Befund erhoben. Es fanden sich folgende Symptome:

1. Analgesie und Thermoanaesthesie der rechten Gesichtshälfte.
2. Analgesie und Thermoanaesthesie der rechten Körperseite.
3. Analgesie und Thermoanaesthesie eines kleinen Gebietes der linken Gesichtshälfte.
4. Schwäche des M. trapezius.
5. Motilitätsstörung der rechten Extremitäten.

ad 1. Das Fehlen der Schmerz- und Temperaturempfindung in der rechten Gesichtshälfte beschränkt die Lokalisation der Störung auf ein ganz bestimmtes Gebiet der zentralen Trigeminusbahn. Da nicht alle sensiblen Qualitäten ausgefallen sind, kann es sich nicht um Schädigung des peripheren Nerven handeln. Durch neuere Untersuchungen (Gerard, Stopford) wissen wir, daß der Tractus spinalis trigemini die Schmerz und Temperatur leitenden Fasern führt; sie enden an den Ganglienzellen des Nucleus tractus spinalis trigemini. Die Berührungsempfindung leitenden Fasern dagegen finden ihr Ende schon im sensiblen Kern am Boden der Rautengrube. Dieser Kern und die zuleitenden Fasern sind also sicher nicht befallen. Wenn wir die Leitungsbahn für Schmerz und Temperatur weiter verfolgen, so sehen wir, daß das aus dem Nucleus tractus spinalis (Substantia gelatinosa Rolandi) entspringende 2. Neuron die Mittellinie überschreitet und mit dem contralateralen Schleifenkomplex in dessen lateralen Anteilen zum Thalamus zieht. Die Läsion kann also die spinale Trigeminuswurzel, ihren Kern oder die zentralwärts verlaufenden Fasern im Lemniscus medialis der Gegenseite betroffen haben.

ad 2. Wir sahen ferner bei unserem Patienten einen Ausfall der Schmerz- und Temperatur-Empfindung auf der ganzen rechten Körperseite. Die Fasern, die diese Qualitäten leiten, enden an Ganglienzellen des Hinterhorns; die Neurone 2. Ordnung kreuzen durch die vordere Kommissur bald nach ihrem Eintritt ins Rückenmark auf die Gegenseite; dort ziehen sie im Tractus spino-thalamicus des Seitenstrangs ungekreuzt zum Thalamus; auf diesem Wege lagern sie sich den lateralsten Bezirken der medialen Schleife an. Wir sehen, daß in seinem Verlaufe der Tractus spino-thalamicus nur in diesem Schleifen-Anteil dem lädierten Trigeminus-Gebiet benachbart liegt. Wir wären also vorerst geneigt anzunehmen, daß eine Läsion die lateralen Bezirke der linken Schleife getroffen hat.

ad 3. Wir fanden ferner eine Störung der Schmerz- und Temperatur-Empfindung eines kleinen Teiles der linken Gesichtshälfte. Durch die schon genannten Untersuchungen ist bekannt, daß die Schmerz- und Temperatur leitenden Fasern aus dem Bereich der Stirn bis in das distalste Ende der spinalen Trigeminuswurzel, und zwar bis über das 2. Halssegment hinaus sich erstrecken; die Fasern von Schläfen und Augenlidern steigen bis zum 1. Segment hinab, während solche von Nase und Wangen das 1. Halssegment nicht mehr erreichen. In unserem Falle entspricht das Ausfallsgebiet etwa der 1. und 2. Fasergruppe, während die 3. ungestört geblieben ist. Zwar fehlt die typische zwiebelschalenförmige Anordnung der Störung, wie sie bei Kernläsionen im Gegensatz zu peripheren Erkrankungen aufzutreten pflegt. Immerhin entspricht das Ausfallsgebiet auch nicht dem Verlauf des Hautastes des 1. Trigeminusastes. Wir dürfen also eine Schädigung etwa in Höhe des 1.—2. Halssegmentes links annehmen.

ad 4. Die Schwäche des M. trapezius läßt uns an eine Läsion des N. accessorius in seinem Kerngebiet oder seinem infranucleären Verlauf denken. Es müßte der spinale Teil geschädigt sein; seine Wurzeln entspringen einer langgestreckten Kernsäule, die sich bis zum 5.—7. Halssegment nach unten, bis zum oberen Ende der Rautengrube nach oben erstreckt und die Basis der Seitenhörner sowie den dorsolateralen Teil der Vorderhörner einnimmt; dieser spinale Teil versorgt als Ramus externus des Accessorius allein den M. sternocleidomastoideus und mit Aesten des Plexus cervicalis gemeinsam den M. trapezius. Der cerebrale Accessoriusanteil dagegen, der dem caudalsten Teil des Nucleus ambiguus, des motorischen Hauptkerns des Vagus, entstammt und schließlich in den N. laryngeus inf. übergeht, ist sicher verschont geblieben. Eine Entscheidung, ob die Läsion nucleär oder infranucleär ist, kann allerdings nicht getroffen werden. Da komplette E. A. R. nicht zu konstatieren war, dürfen wir annehmen, daß die Schädigung nur partiell war.

ad 5. Ganz ungeklärt bleibt das Symptom der Parese der rechten Extremitäten. Wir könnten eine Schädigung der Pyramidenseitenstrangbahn auf der rechten Seite annehmen; durch Beteiligung weiterer Stränge der weißen Substanz wären dann auch die Blasen-, Mastdarm- und Genitalstörungen zu erklären. Nach allen bisherigen Erfahrungen müßte daraus aber eine Lähmung spastischen Typs mit Hyperreflexie resultieren. Bei unserem Patienten besteht im Gegenteil leichte Hypotonie und Hyporeflexie. Lähmung schlaffen Typs könnte, abgesehen von Läsion der Vorderhornzellen, durch eine solche der Hinterhornzellen, die eine Störung des Reflexbogens bedingt, zustande kommen. Dann müßten wir aber eine Schädigung annehmen, die das Hinterhorn in ganzer Länge des Rückenmarks durchzieht. Leyden berichtet von einem Sektionsbefund, bei dem eine Blutung sich wie ein Stift durch die ganze Länge des

Rückenmarks zog. Dieser Befund ist einzigartig und berechtigt nicht zur Annahme einer ähnlichen Läsion in unserem Fall.

Ich muß noch die Möglichkeit einer initialen Beteiligung des Hypoglossuskernes erwähnen (gemäß dem Untersuchungsbefund des Bezirksarztes 2 Monate nach dem „Schlaganfall"). Das caudale Ende dieses Kernes beginnt in Höhe des unteren Endes der Rautengrube. Auf einem nur wenig höher gelegten Schnitt durch die Medulla oblongata treffen wir den Vaguskern. Wir sahen, daß eine Schädigung desselben nicht vorliegen kann. Trotzdem liegt es nahe, bei einer so hoch sitzenden Läsion an eine Reizung der bulbären Vaguszentren zu denken; man müßte freilich eine ganz besondere Empfindlichkeit derselben annehmen. Vielleicht könnten so die Klagen des Patienten über Erbrechen, Schwindel, Durchfall etc. verständlich werden. Diese Klagen bestehen allerdings schon seit dem 1. Unfall, bei dem wir keinen Grund haben, eine so hoch sitzende intramedulläre Läsion anzunehmen. In zahlreichen Sektionsberichten dieser Verletzungen finden wir die Erwähnung von Adhaesionen der Meningen in Höhe der Luxation. Ob es berechtigt ist, eine behinderte Liquorcirculation und Drucksteigerung infolgedessen oberhalb der Adhaesivprozesse anzunehmen, erscheint zweifelhaft. Auch hilft uns eine solche Annahme nicht viel weiter, da wir die Wirkungen eines solchen Druckes auf die Medulla oblongata noch nicht kennen (vgl. Breslauer'sche, resp. Knauer-Enderlensche Untersuchungen). Wir können deshalb über die Ursache der geklagten Symptome nichts Sicheres aussagen.

Wir stellten somit die Möglichkeit einer Läsion folgender Gebiete fest:

1. des rechten Tractus spinalis trigemini oder seines Kerngebietes in der Substantia gelatinosa Rolandi.
2. lateraler Anteile des linken Lemniscus medialis.
3. des distalen Teiles des linken Tractus spinalis trigemini oder seines Kerngebietes in der Substantia gelatinosa Rolandi.
4. des rechten Accessorius-Kerngebietes.

Die Lokalisation der Schädigung macht eine intramedulläre Blutung wahrscheinlich. Es kann sich um multiple Blutungen oder eine einheitliche zusammenhängende Blutung, die die verschiedenen befallenen Anteile miteinander verbindet, handeln. Wir kennen solche röhrenförmige Blutungen, die auch auf die Gegenseite kreuzen, aus Sektionsbefunden und Versuchen (Goldscheider und Flatau). Immer war vorwiegend die graue Substanz und zwar besonders das Hinterhorn befallen. Benda wies darauf hin, daß die Verteilung des gliösen Stützgewebes vielleicht Einfluß auf die Art der Ausbreitung eines Ergusses hat und daß die Bezirke der Substantia gelatinosa Rolandi kein Gliafasergerüst besitzen, weshalb

sie eine Prädilektionsstelle für Blutungen darstellten, in der eine solche sich dann meist begrenze. Auch die eigene Gefäßversorgung der Substantia gelatinosa Rolandi direkt aus dem Gebiete der Vasocorona und der Art. rad. post. hält er für eine Erklärung solcher beschränkter Blutungen.

Es bleibt uns die Besprechung der Frage, wie es zu dieser Blutung kam. Eine echte apoplektische Blutung erscheint nicht wahrscheinlich. Ich möchte eher einen Zusammenhang mit der vorausgegangenen Verletzung im Sinne einer Spätblutung annehmen. Man könnte auch an die Wirkung von Calluswucherungen bei der knöchernen Heilung des Zahnfortsatzes denken. Ob der Mann zu Boden fiel infolge der Blutung oder ob die Blutung etwa durch den Sturz ausgelöst wurde, läßt sich nicht klären.

Zum Schluß möchte ich betonen, daß mit größer Wahrscheinlichkeit eine psychogen bedingte Fälschung oder Aggravation von Seiten des Patienten nicht vorliegt. Der Bezirksarzt, dem der Mann schon vor dem Unfall bekannt war, hält eine Rentenneurose für ausgeschlossen. Der Mann machte auch mir nie den Eindruck eines Neurotikers. Seine Angaben waren immer präcise und blieben sich gleich. Sie waren wenig massiv und nicht demonstrativen Charakters. Der Mann unternahm auf eigene Kosten eine Kur in der Schweiz, um wieder leistungsfähiger zu werden. Er hat trotz seines Zustandes immer wieder mit Energie in Hof, Feld und Wirtschaft zu arbeiten versucht. Auch die subjektiv empfundene Besserung trotz Rentenherabsetzung spricht gegen eine Neurose.

Die Erwerbsbeschränkung wurde bis zur Konsolidierung des Zahnes auf 100 %, dann auf 60—70 % geschätzt.

Da der Patient erst längere Zeit nach der Verletzung in klinische Untersuchung kam und allen therapeutischen Vorschlägen gegenüber ablehnend war, mußte auf eine Therapie verzichtet werden.

Was die Prognose betrifft, so muß sie trotz des relativ günstigen Verlaufs sehr zurückhaltend gestellt werden. Es ist zwar anzunehmen, daß bei Fernbleiben von Traumen die knöcherne Heilung des Zahnes eine weitere Verschiebung verhindern wird. Es ist aber nicht voraus zu sagen, ob und wie sich die Schädigung des Rückenmarkes weiter auswirken wird.

L e p i n e betont, daß die Haematomyelie eine neurogliöse Reaktion hervorrufen kann, die schließlich ein dem Bild der Syringomyelie ähnliches erzeugt.

Zusammenfassung.

Es wurde ein Fall von seitlicher Luxation des Atlas mit Zahnfortsatz-Bruch beschrieben. Nach Besprechung der bisher veröffentlichten Fälle ähnlicher Verletzungen vom neurologischen Standpunkt wurde die Deutung der eigentümlichen neurologischen Symptome des eigenen Falles versucht. Dabei ergab sich als wahrscheinlichste Diagnose: Schädigung des Halsmarkes durch Haematomyelie.

Zum Schlusse möchte ich Herrn Privatdozenten Dr. Wartenberg für die freundliche Ueberlassung des Themas und Uebernahme des Referates bestens danken.

Literaturverzeichnis.

Alberti, La Radiologia medica 13. 1926. I. S. 96—129. — Allende and Blaskley, zit. bei Dürck. — d'Amato, La Radiologia medica 14. 1927. S. 120—125. — Angelesco, Revue d'Orthopedie etc. 18. 1931. S. 201—209. — Antonin, zit. bei Sommer. — van Assen, Ztschr. f. orthop. Chir. 21. 1908. S. 117. — Bacon, University Medical Magazine. 1891. 111. 182. — Bayard, zit. bei Weinländer. — Bell, zit. bei Bruns' Beitr. zur klin. Chir. 47. 1905. — Benda, Dtsche. mediz. Wochenschr. 1896. S. 710, S. 756, S. 797. — Berndt, Dtsche. Ztschr. f. Chir. 1893. 35. — Bernhuber, Dtsche. Klinik 4. 1852. — Bernstein, Dtsche. Ztschr. f. Chir. 70. 1903. — Biecker, Inaug.-Diss. Bonn 1919. — Bigelow und Parker, zit. bei Weinländer, Gurlt. — Billot et Picque, Bull et Mem. de la Soc. de Chir. de Paris 1900. 26. 23. — Bing, Kompendium der topischen Gehirn- und Rückenmarksdiagnostik. 1930. — Blackwood, zit. bei Jefferson. — Blaine, Journ. of the Americ medic. Assoc. 1925. 85. 2. — Blasius, Prager Vierteljahrschr. f. prakt. Heilkunde. 1869. 4. 104. — Boeckel, zit. bei Jefferson. — Bouisson, zit. bei Malgaigne. — Bouvier, zit. bei Dürck. — Bradfield, zit. bei Jefferson. — Branca, zit. bei Gurlt. — Braus-Elze, Anatomie des Menschen, 3. Bd. — Brill, Dtsche. Ztschr. f. Chir. 111. — Le Breton, The Americ. Journal of orthop. Surgery. 14 1916. — Brinkmann, Klin. Wochenschr. 1928. I. 649. — Brooks, zit. bei Jefferson. — Buzby, zit. bei Blaine. — Mc. Carthy, zit. bei Jefferson. — Celsus, zit. bei Malgaigne. — Chelius, zit. bei Kienböck. — von Chlumsky, Zentralbl. f. Chir. 1929. I. — Chipault, zit. bei Sommer. — Ciminata, Ref. im Zentrbl. f. Chir. 60. — Cooper-Cline, zit. bei Malgaigne. — Corner, Annals of Surgery 45. 1907. 9—29. — Cohn, Archiv f. Psychiatr. u. Nervenkr. 95. 3. Heft. 1931. — Costes, zit. bei Malgaigne. — Craig, Surgical Clinics of North-America 11. 1931. II. — Desplas et Zagdoun, Bull. et Mem. de la Soc. nationale de Chir. 56. 2. 1930. — Dumeril, zit. bei Malgaigne. — Dumont, Corresp.Bl. für Schweizer Aerzte 49. 1919. 2. — Dupont, Bull. de la Soc. Medic. de la Suisse 1876. 10. — Elliot and Sachs Annals of Surgery 56. 1912. — Edwards, zit. bei Osgood and Lund. — Ehrlich, Bruns Beitr. z. klin. Chir. 47. 1905. — Eisendrath, Annals of Surgery 41. 1905. — Ellermann, Ugeskrift for Laeger. Kopenhagen 1924, S. 179. — Ely, Annals of Surgery 1911. 54. 20—29. — Eve, Saint Bartholomew's Hospital Reports. 13. 1877. — Faesebeck, s. Uhde-Hagemann u. Boettger. — Forbes, zit. bei Osgood and Lund. — Foxe and Friedman, Americ. Journ. Surg. 8. 1930. 831—33. — Friedman-Tiber, Americ. Journ. Surg. 19. 1933. 104/5. — Fritzsche, Dtsche. Ztschr. f. Chir. 120. 1913. — Gayet, zit bei Jefferson. — Gerard, Ref. im Zentrbl. f. Neurologie 35. 1924. — Gibson, The Lancet II. 1885. — Giraud, Proces-verb. etc. 40. 1931. — Greeley, J. Bone Surg. 12. 1930. 958—62. — Gümbel, Dtsche. Ztschr. f. Chir. 95. 1908. — Goldscheider u. Flatau, Ztschr. f. klin. Medizin 31. 1897. — Harte, Annals of Surgery 41. 1905. — Hartmann, zit. bei Wagner u. Stolper. — Head-Seiffer, Die Sensibilitätsstörungen der Haut bei Visceralerkrankungen. 1898. — Hesse, Bruns' Beitr. z. klin. Chir. 13. 1895. — Hildebrand, ref. im Zentrbl. f. Chir. 1911. 2. — Hirigoyen, zit. bei Wittkop. — Homma, Archiv f. klin. Chir. 160. 1930. — Horn, zit. bei Kienböck. — Huber, Beitr. z. klin. Chir. 47. 1905. — Hun, Schmidts Jahrbücher 173. 1877. — Jackson, Surgery, gynecology and obstetrics 1927. 45. — Jacobs, The Americ. Journ. of orthop. Surgery 16. 1918. S. 357. — Jefferson, British medic. Journ. 1927. 2. 153. — Jonas, zit bei Wüsthoff. — Juvara et Dimitriu, Lyon chirurgical 25. 1928. 2. — Kienböck, Fortschr. auf d.

Geb. der Röntg.strahlen 26. 1918—19. — Kiliani, Annals of Surgery 59. 1914. 297—99. — Kissinger, zit. bei Weidenhaupt. — Kocher, Mitteil. aus d. Grenzgeb. der Med. u. Chir. 1. 1896. — Königswieser, Ztschr. f. orthop. Chir. 49. 1928. — Kolisko, Virchow's Archiv f. pathol. Anatomie. 1916. — Kotzenberg, zit. bei Kienböck. — Kreis, Inaug.-Diss. Königsberg 1900. — Küster, Archiv f. klin. Chir. 31. 1885. — Lambotte, zit. Corner. — Langworthy, The Journ. of the. Amer. Medical Assoc. 94. 1. 1930. — Lannelongue, zit. bei Corner. — Lassagna, Chir. Org. Movim. 14. 1930. 499—504. — Ledent, Arch. franco-belges de Chir. 30. 1927. — Legg, The Lancet 1893. 11. 1382. — Lépine, Etude sur les Hematomyelies. 1900. — Leyden, Klinik der Rückenmarkskrankheiten. 1874. I. — Lucchese, Chir. Org. Movim. 15. 1931. 481—96. — Magnant, Revue de chir. 69. 1931. S. 13. — Malgaigne, Traité des Fractures et des Luxations II. 1855. — Malkwitz, Archiv f. Orthop. etc. Bd. 11. 1912. — Manfredi, Ref. im Zentralorgan f. d. ges. Chir. 60. — Marshall, The Lancet 1875. I. — May, zit. bei Biecker. — Melchiori, zit. bei Romm. — Melicher, zit. bei Kienböck. — Menegaux, Revue d'orthop. 34. Ser. 3. 14. 1927. — Milner, Schmidt's Jahrb. 1883. Bd. 197. — Mixter, S. J. and Osgood, Annals of Surgery 51. 1910. — Mixter, W. J., zit. bei Osgood and Lund, Fracture and dislocation of the spine. — Moloney and Crawford, The Journal of the American Medical Assoc. 95, 2. 1930. — Morestin, zit. bei Wagner u. Stolper. — Münz, Inaug.-Diss. Freiburg. 1934. — Münzenthaler, zit. bei Wittkop — Naegeli, Dtsche. Ztschr. f. Chir. 148. 1919. — Nelaton, zit. bei Kienböck. — Nicholson British medical Journ. 1924. I. 465. — Nuttall, British medical Journ. 1928. II. 843. — Oppel, The Lancet 1927. I. 698. — Orton, Ch., Schmidts Jahrb. 181. 1879. — Orton, H. B., The Laryngoscope. 36. 1926. — Osgood and Lund, The New England Journal of Medicine 198. 1928. — Osnato, Jour. A. M. A. 1921. 76. 1737—39. — Palletta, zit. bei Gurlt u. Malgaigne. — Panas, zit. bei Corner. — Philips, zit. bei Malgaigne. — Pilcher, zit. bei Mixter and Osgood. — Putti, Dtsche Ztschr. f. Chir. 115. 1912. — de Quervain, zit. bei Sommer, Bruns' Beitr. 79. 1912. — Quetsch, Die Verletzungen der Wirbelsäule durch Unfall. Berlin 1914. — Ridley, zit. bei Jefferson. — Romm, Bruns' Beitr. z. klin. Chir. 47. 1905. — Ruszynsk, Dtsche. Zeitschr. f. Chir. 198. 1926. 76. — Schaak, zit. bei Blasius. — Schlachetzki, Zentrbl. f. Chir. 58. 1. 1931. — Schranz, Fortschr. auf d. Geb. d. Röntg.strahlen 31. 1923—24. — Scott, The Lancet 1903. II. 251. — Sedillot, zit. bei Wittkop. — Silver, zit. bei Mixter and Osgood. — Skoziklada, zit. bei Wagner u. Stolper. — Smith, zit. bei Jefferson. — Smith, Schmidts mediz. Jahrb. 154. 1872. — Sommer, Neue dtsche. Chir. 41. 1928 und Der Chirurg 1933. Heft 13. — South, zit. bei Biecker. — Spangenberg, Schmidts mediz. Jahrb. 154. 1872. — Speyer, Dtsche. Klinik 3. 1851. — Stevens, zit. b. Osgood and Lund. — Stopford, Ref. im Zentrbl. f. Neurol. 41 1925. — Strandgaard, Hospitalstidende 1920. Nr. 1. — Sudeck, Dtsche. Ztschr. f. Chir. 183. 1923. — Swan, Schmidts Jahrb. 1880. Bd. 185. — Spencer, zit bei Naegeli. — Tavernier, Revue d'orthopedie etc. 18. 1931. 562. — Tescola, Archivio italiano di chirurgia 9, 1924. S. 454. — von Thaden, Archiv f. klin. Chir. Bd. 18. 1875. — Uhde-Hagemann u. Boettger, Archiv f. klin. Chir. 1878. Bd. 22. — Ullmann, Wiener klin. Wochenschr. 1917. S. 56. — Vanderpool, Schmidts Jahrb. 1880. Bd. 185. — Villiger, Gehirn u. Rückenmark Leipzig 1922. — Vitner, zit. bei Wittkop. — Vulliet, Schweiz. Z. Unfallmed. 25. 1931. 303—9. — Wagner, Archiv f. klin. Chir. 31. 1885. — Wagner-Stolper, Dtsche. Chir. 40. 1898. — Weidenhaupt, Inaug.-Diss. Bonn 1905. — Weinländer, Wiener klin. Wochenschr. 1910. — Mc. Whorter, Ref. in Der Chirurg 1929. — Wittek, Archiv f. Orthop Mechanotherapie u. Unfallchirurgie 4. 1906. — Wittkop, Inaug.-Diss. Leipzig 1910. — Wörner, Fortschr. auf d. Gebiet d. Röntg.strahlen 1898/99. — Woodman, zit. bei Osgood and Lund. — Wüsthoff, Dtsche. Ztschr. f. Chir. 183. 1923.

Lebenslauf.

Ich wurde am 25. Juni 1905 zu Sigmaringen in Hohenzollern als Tochter des Kgl. preuß. Regierungspräsidenten Franz Graf von Brühl und seiner Frau Aloysia, geb. Gräfin Quadt-Wykradt und Isny, geboren.

Ich besuchte in Sigmaringen die Höhere Mädchenschule und ab Herbst 1919 das Mädchen-Real-Gymnasium in Freiburg i. B., an dem ich im März 1925 das Abiturienten-Examen bestand. Dann studierte ich 1 Semester Geschichte und Englisch und war 3 Jahre in Haushalt und Krankenpflege tätig.

Mit dem Winter-Semester 1928/29 begann ich mein medizinisches Studium zu Freiburg i. B., wo ich Frühjahr 1931 die ärztliche Vorprüfung bestand. Während der klinischen Semester studierte ich in München, Bonn und Freiburg, wo ich im Sommer-Semester 1934 mein Studium mit dem medizinischen Staatsexamen abschließen will.

Elisabeth Gräfin Brühl.